

QUINTESSENZ ZAHNTECHNIK

9/22

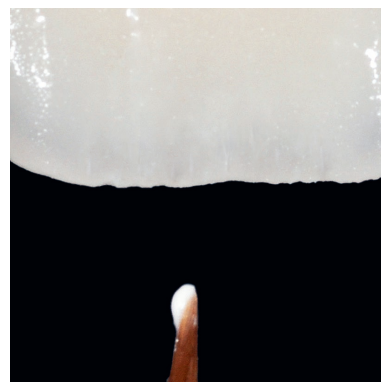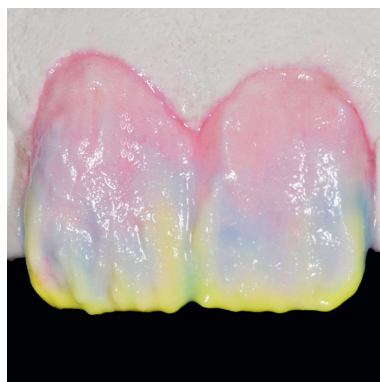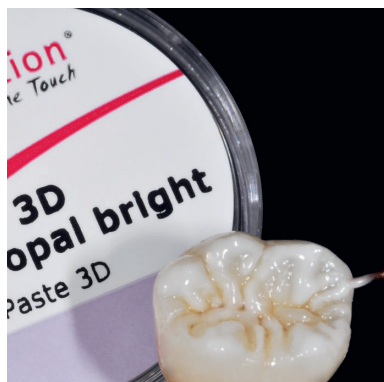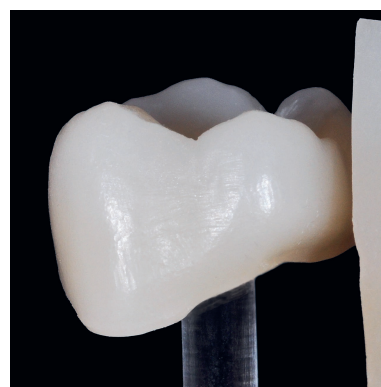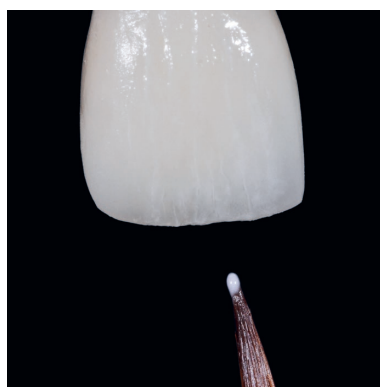
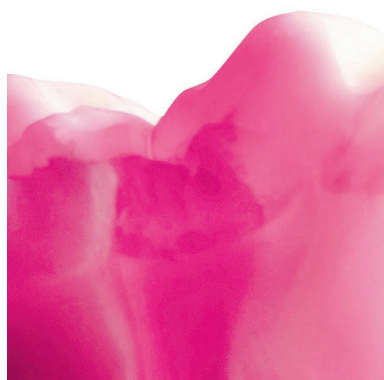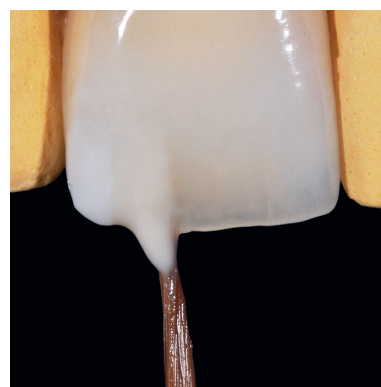Septembre 2022
Volume 48

D
DENTAURUM

RÉIMPRESSION SPÉCIALE

Microstratification – les nouvelles
évolutions d'une technique ancienne

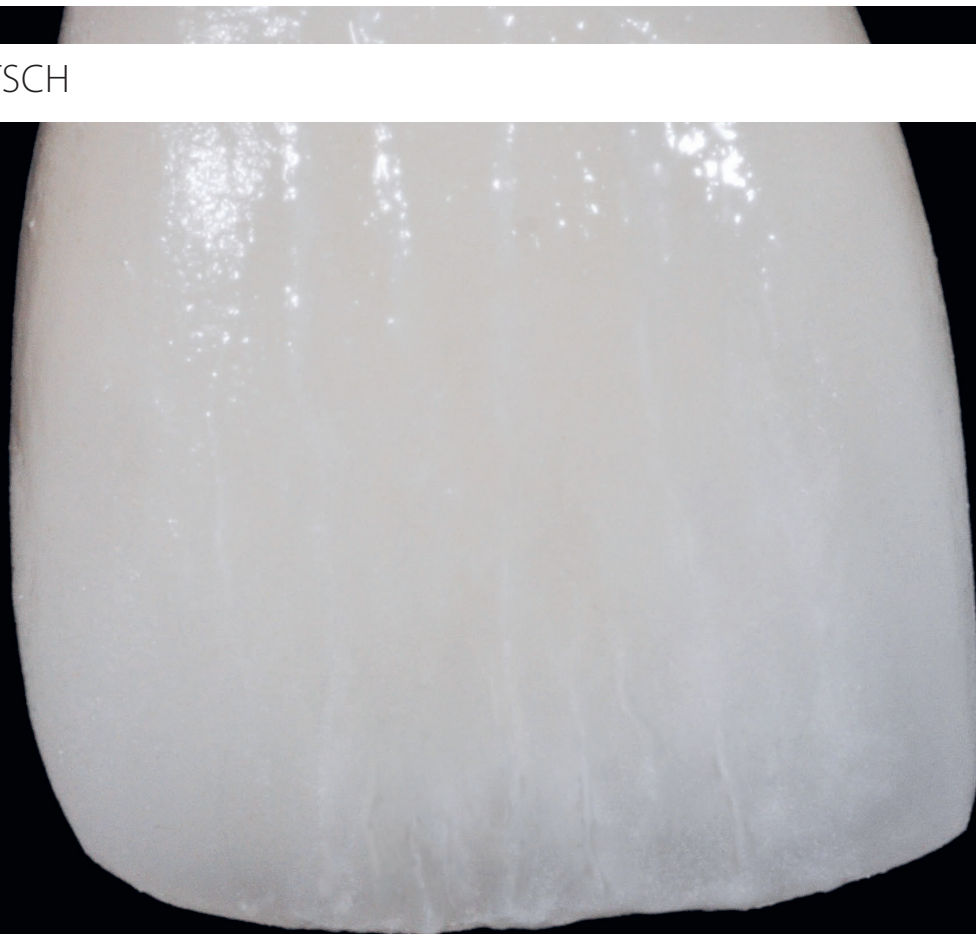
Werner Gotsch



Microstratification – les nouvelles évolutions d'une technique ancienne

Travail avec des pâtes 2D et 3D de Dentaureum

WERNER GOTSCH



Introduction

Lorsque l'auteur a entrepris ses premiers travaux céramiques, il y a déjà quelques années, il avait la chance de ne travailler qu'à quelques pas du cabinet du dentiste Dr Eicke Schmalfuß.

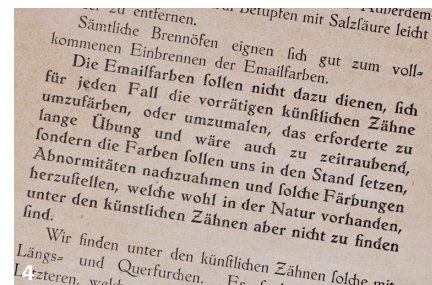
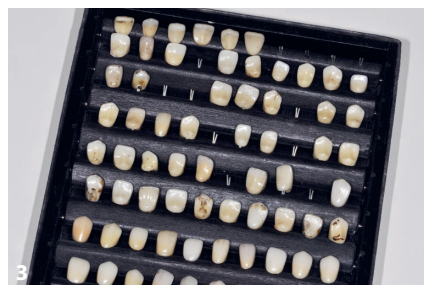Le dentiste, qui exerce alors à Markt-leuthen (Fichtelgebirge, Allemagne) a transmis au prothésiste dentaire son savoir quant à l'accompagnement des patients dans leur restauration. Il suffit juste de poser les bonnes questions pour obtenir les bonnes réponses. Il s'agit d'identifier les besoins des individus et, si possible, de les satisfaire.

Le bilan sur le travail réalisé se faisait souvent le soir, après les tâches administratives. Il n'était alors pas rare que le regard de l'auteur s'arrête sur une vitrine qui contenait, outre des objets anatomiques et d'anciens instruments dentaires, une petite palette blanche que l'on

ne voit habituellement que dans un atelier d'artiste. Mais bien plus petite et en porcelaine.

L'auteur, s'étant enquis de la chose, appris que celle-ci faisait partie d'une boîte de peinture, une petite caisse en bois qui a été conservée dans son intégralité, y compris les instructions de travail (fig. 1 et 2). Une petite boîte en carton contenant des dents en céramique, les modèles, complétait l'assortiment (fig. 3).

Lors de la cession du cabinet à l'auteur, le Dr Schmalfuß lui a confié cette rareté odontologique, le priant de bien veiller et de le préserver. Et c'est ainsi que les choses se sont passées et qu'un produit, qui n'a jamais été aussi actuel qu'aujourd'hui est parvenu dans les mains de l'auteur : le premier set de maquillants céramiques au monde. En effet, voici ce qui est écrit dans la notice qui date probablement d'une centaine d'années (fig. 4) : « les teintes d'émail ne sont pas



Résumé

Il est possible de réaliser des prothèses dentaires céramo-céramiques de différentes manières. Avec différents cas à l'appui, l'article suivant décrit des techniques de stratification sur zircone avec des produits Dentaurum (Ispringen).

Index

Microstratification, zircone, technique de stratification, céramique pressée, pâtes 3D

Fig. 1 à 3 Cette boîte de peinture pour céramique dentaire de presque 100 ans provient de la collection de l'auteur. Elle est complétée par un compartiment avec des dents en céramique, les modèles. **Fig. 4** Voici un extrait de la notice du, vraisemblablement, premier set de teintes céramiques au monde : « les teintes d'émail (...) doivent nous permettre de reproduire les anomalies et de produire des coloris bien naturels, mais que l'on ne retrouve pas dans les dents artificielles. »

conçues pour changer la teinte des dents artificielles ou pour les teindre, cela serait une tâche trop fastidieuse et prendrait beaucoup trop de temps, mais elles doivent nous permettre de reproduire les anomalies et de produire des coloris bien naturels, mais que l'on ne retrouve pas dans les dents artificielles. »

L'idée de base, il y a presque 100 ans, était donc déjà la même qu'aujourd'hui : on s'efforçait de copier la nature, même avec des moyens modestes.

Pendant de nombreuses années, les ensembles céramique-métal, travaillés sur des alliages à forte teneur en or, ont été l'étalon-or avant que les alliages économiques ou non précieux ne s'imposent en raison de l'énorme pression sur les coûts dans le secteur des soins de santé.

Les premiers systèmes céramo-céramiques sont également apparus au même moment sur le marché. Les propriétés optiques de ces systèmes, telles que la transparence et le transport de la lumière, ont tout de suite séduit les acteurs de la branche. Toutefois, ils ne convenaient pas aux constructions de bridges en raison de leur faible résistance. Il a fallu attendre encore quelques années avant qu'un nouveau matériau, qui offre suffisamment de

résistance pour tous les bridges, fasse parler de lui.

L'histoire à succès de la céramique pour infrastructures en zircon commence alors, et elle est loin d'être terminée.

Le plein essor de la zircon

Grâce à de nouvelles technologies d'usinage et des développements constants, des matériaux comme la zircon ont pu être utilisés pour les prothèses restauratrices. À titre comparatif, la figure 5 représente, à gauche, une infrastructure en zircon première génération et, à droite, une infrastructure *ceraMotion® Z Hybrid* (Dentaurum, Ispringen), une zircon multicouches et à résistances diverses (1020 jusqu'à 1300 MPa) nouvelle génération. La translucidité de *ceraMotion® Z Hybrid* évolue dans cinq couches, entre 44 et 47 pour cent. Il aura fallu 20 années de développement entre les deux armatures. La photoconductivité de la zircon dernière génération est particulièrement impressionnante.

L'époque où l'on perdait beaucoup de place à cause de métaux totalement opaques ou d'armatures céramo-céramiques très opaques est révolue. Place dont on avait ou aurait urgemment eu

besoin pour réaliser une structure de teinte naturelle et un modèle de couronne individuel. Avec les nouvelles céramiques translucides, qui vite devinrent disponibles dans toutes les teintes dentaires courantes, la tentation était grande d'étendre l'armature à la forme anatomique de la dent et de la finaliser avec des incrustations cosmétiques partielles ou vestibulaires. Cela permettrait d'obtenir une stabilité maximale avec différents modèles de couronne. Il est possible que cela soit le début de la microstratification dont on parle tant aujourd'hui.

Les débuts de la microstratification

L'auteur a fait ses premiers essais avec une couche intermédiaire d'« individualité » peinte pour ensuite compléter la forme anatomique de la dent avec un peu de céramique cosmétique. Toutefois, les résultats qu'il avait obtenus alors n'étaient pas satisfaisants. Les fêlures d'émail étaient trop statiques, il manquait de profondeur (fig. 6 et 7). Les maquillants utilisés à cette fin se sont donc révélés peu adaptés, car ils étaient difficiles à maîtriser et à transformer en raison de leur consistance.

Les stations thermales de Marienbad, Franzensbad et Karlsbad se trouvent non loin du domicile de l'auteur. Lorsque l'on entre dans les hôtels mondains ou les villas, outre les impressionnants plafonds en stuc, on y découvre également de riches ornements aux murs. Toutefois, si l'on y regarde de plus près, on constate que certains de ces détails architecturaux ne sont « que » des peintures. C'est ainsi que l'on crée un relief bluffant à partir d'un mur plat – un contraste entre des couleurs claires et crémeuses et des tons gris. Rien de plus logique donc que cette peinture de contrastes s'applique également aux fêlures d'émail.

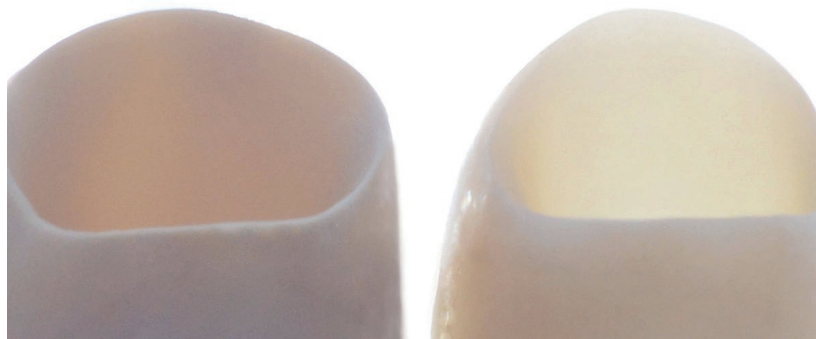


Fig. 5 À titre comparatif, cette figure représente, à gauche, une infrastructure en zircon première génération et, à droite, une infrastructure en zircon multicouches et à gradient de translucidité croissant (*ceraMotion® Z Hybrid*, Dentaurum, Ispringen).

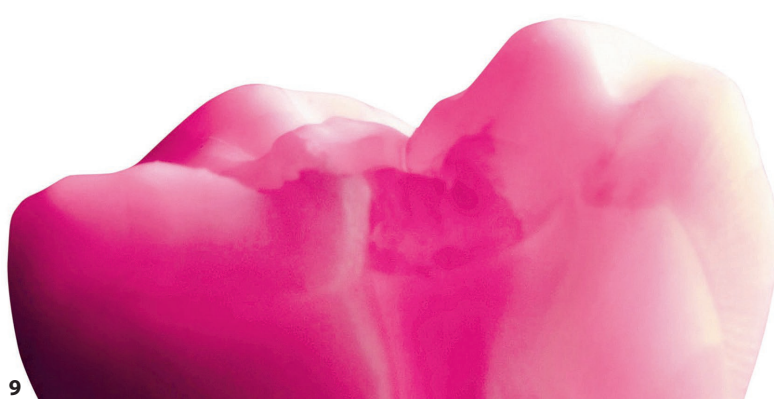
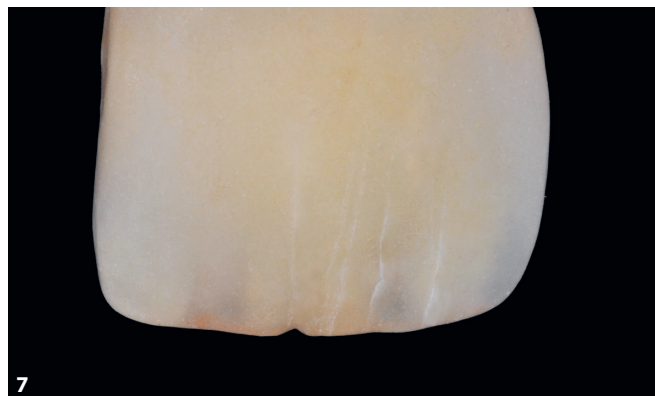
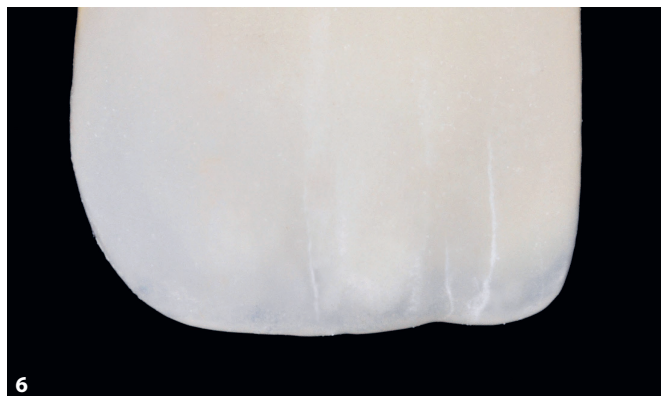


Fig. 6 et 7 Les premières tentatives d'individualisation dans la couche intermédiaire n'étaient pas satisfaisantes. Les fêlures d'émail étaient trop statiques, il manquait de profondeur. **Fig. 8** Principe des contrastes : si l'on place un bloc de feuilles sur la photocopieuse et fait une photocopie, une ombre apparaît au bord de la copie. Ce contraste donne au bloc, en soi plat, une apparence en relief. **Fig. 9** Le système ceraMotion® One Touch de Dentaurum, Ispringen. **Fig. 10** Les pâtes 2D Grey et 2D White permettent de simuler facilement une profondeur.



Le principe des contrastes

Si l'on place un bloc de feuilles sur la photocopieuse, une ombre apparaît aux endroits où les pages ne sont pas collées, c'est-à-dire où elles se superposent. Ce contraste donne au bloc, en soi plat, une apparence en relief – une tridimensionalité apparaît (fig. 8).

Les cas de patients

Les produits du système ceraMotion® One Touch de Dentaurum (fig. 9) sont des pâtes 2D et 3D conçues spécialement pour la finition esthétique et la caractérisation des restaurations céramo-céramiques en disilicate de lithium et en zircone. L'auteur a été impressionné par la consistance des pâtes

prêtes à l'emploi. Par exemple, il a été facile de positionner les pâtes 2D Grey et 2D White (fig. 10) en toute sécurité et de simuler ainsi une « profondeur ». Les pâtes 3D ont permis de réaliser des corrections de forme et de teinte à tous les stades de la fabrication. Toutes les pâtes chauffent de manière homogène et restent stables en ce qui concerne leur forme et leur teinte.

Les deux cas de patients présentés ci-après ont d'abord été traités de manière provisoire, après un traitement de la gencive, puis de manière définitive avec des couronnes céramo-céramiques après une phase de cicatrisation de plusieurs mois.

Cas 1

Microstratification et microcoloration en pratique, situation de départ du premier cas de patient : une restauration de dents antérieures en céramo-céramique datant

de quelques années seulement était devenue un handicap. Ce n'est pas tant la teinte dentaire que l'aspect très artificiel de la restauration et les bords exposés des couronnes qui ont beaucoup gêné la patiente (fig. 11).

À l'aide de la microcoloration, les fêlures d'émail, telles qu'on les voit souvent sur les dents antérieures naturelles de la mâchoire inférieure, ont été reprises dans la nouvelle restauration de la mâchoire supérieure, c'est-à-dire, peintes selon le principe des contrastes (fig. 12) puis fixées par un procédé de cuisson in-

termédiaire. La forme des couronnes a été complétée par un matériau transparent, un mélange d'émail et de matériau transparent a été utilisé dans la région incisale. La figure 13 représente le travail fini, la figure 14 est une représentation détaillée.

Cas 2

Dans le deuxième cas de patient, des facettes 360° réduites à l'anatomie des régions incisales et vestibulaires ont été fabriquées en céramique pressée. La si-

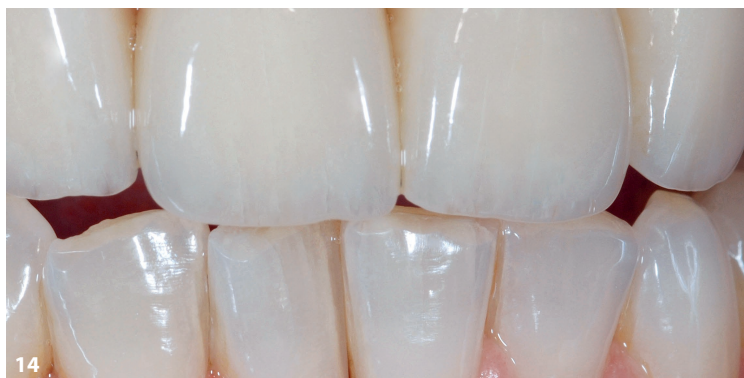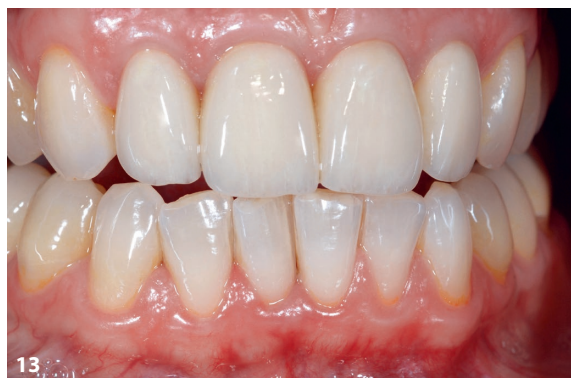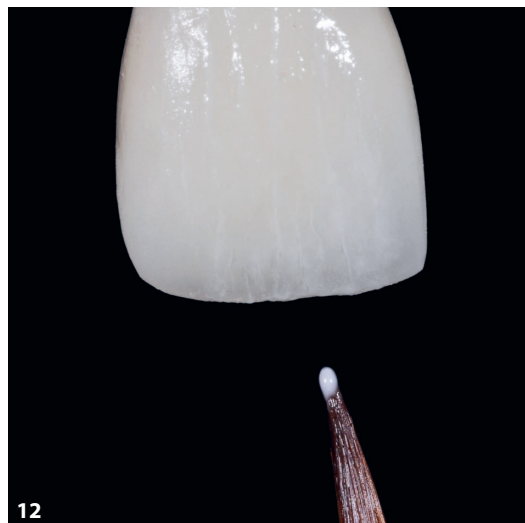


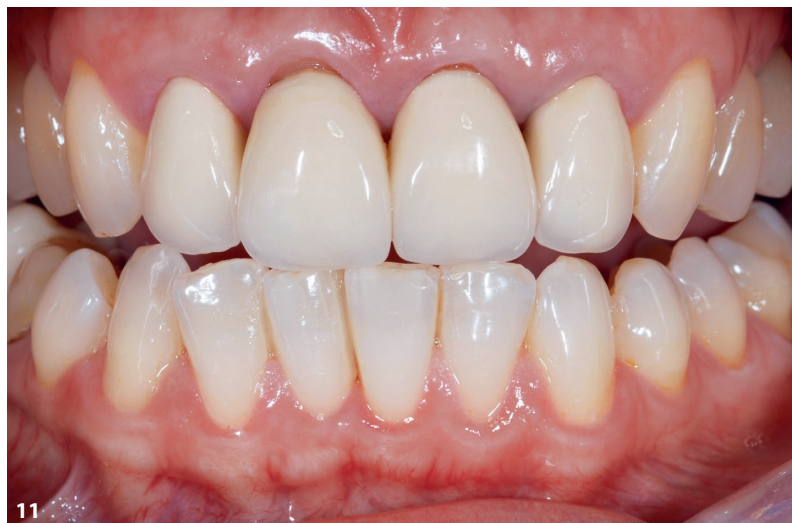Fig. 11 Situation de départ du premier cas de patient : l'ancienne restauration de dents antérieures en céramo-céramique devait être remplacée. **Fig. 12** Les fêlures d'émail, telles qu'on les voit sur les dents antérieures naturelles de la mâchoire inférieure, ont été reprises dans la nouvelle restauration de la mâchoire supérieure selon le principe des contrastes, par procédé de microcoloration. **Fig. 13 et 14** Après la cuisson intermédiaire, qui a permis de fixer les fêlures d'émail, la forme de la couronne a pu être complétée par un matériau transparent. Un mélange d'émail et de matériau transparent a été utilisé dans la région incisale.

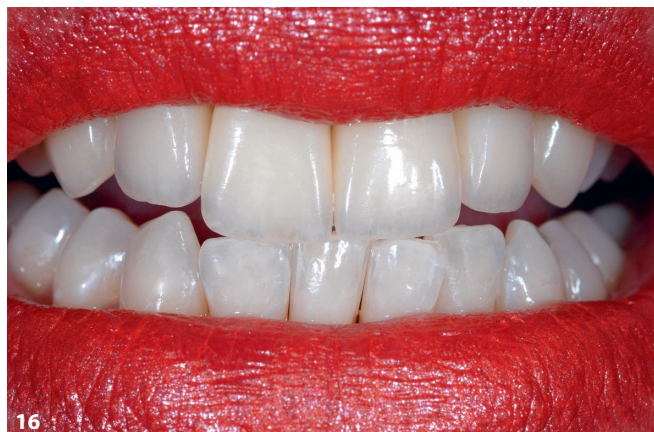
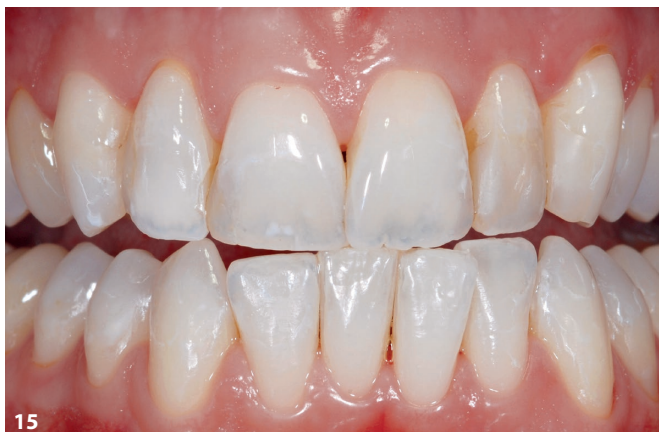
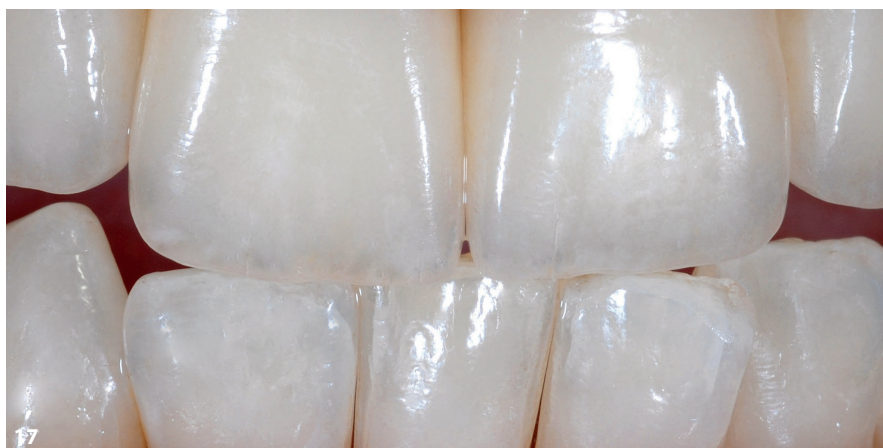Fig. 15 Dans le deuxième cas de patient, des facettes 360° réduites à l'anatomie des régions incisales et vestibulaires devaient être fabriquées en céramique pressée. **Fig. 16 et 17** Les deux incisives ont été légèrement rallongées, la position des canines a été reconçue et les détails des dents antérieures naturelles de la mâchoire inférieure ont été intégrés dans la restauration de la mâchoire supérieure.



tuation de départ se caractérisait par des dents antérieures fortement remplies et abrasées (fig. 15). Les deux incisives ont été légèrement rallongées, la position des canines a été reconçue et les détails des dents antérieures naturelles de la mâchoire inférieure ont été intégrés dans la restauration de la mâchoire supérieure (fig. 16 et 17).

Cas 3

Il s'est très vite avéré que l'arrivée des céramiques haute performance transparentes permettait également de mettre en place une nouvelle stratégie de fabrication. Sur le matériau de base pré-

teinté, l'utilisation de composants ceraMotion One Touch adéquats a permis d'apporter une touche d'individualité dans la région incisale, tandis que pour la face vestibulaire et dans la zone cervicale, seules quelques retouches étaient nécessaires pour obtenir de très bons résultats.

À titre d'exemple, la couronne de molaire fraisée en ceraMotion® Z HT Multishade, représentée sur la figure 18, présente un très beau dégradé de couleurs. Dans la structure, la couronne ou le bridge est positionné dans le modèle de manière à ce que, selon la partie de l'émail ou de la dentine de la restauration à fabriquer, la teinte dentaire soit

déjà prise en charge par le matériau d'infrastructure. La situation de départ est représentée sur la figure 19. Après une stratification de base avec masse dentine et émail, les pâtes 2D et 3D One Touch ont été appliquées en une couche intermédiaire par procédé de microstratification ; « creative painting », comme aime si bien dire l'auteur. Le tout a été fixé par procédé de cuisson intermédiaire (fig. 20). Enfin, une cuisson finale a permis de compléter la forme de la couronne. Le bord incisal s'obtient très facilement si l'on observe deux choses : utilisation d'une puissante céramique photo-optique et reproduction de l'anatomie de la dent adjacente naturelle (fig. 21 et 22).

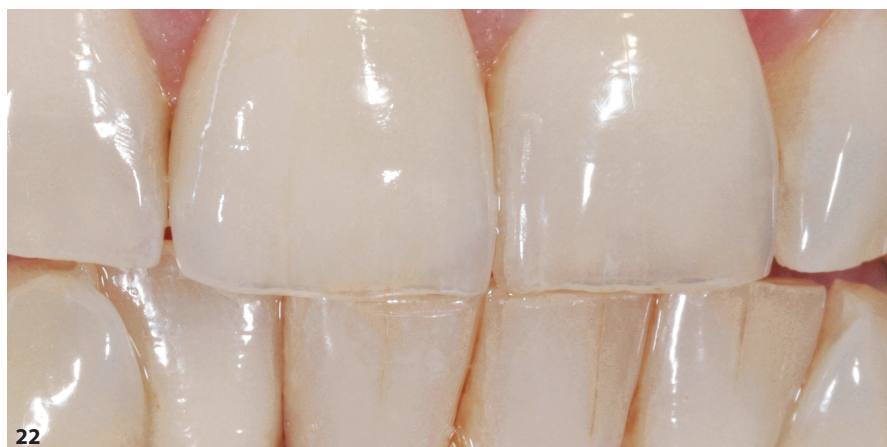
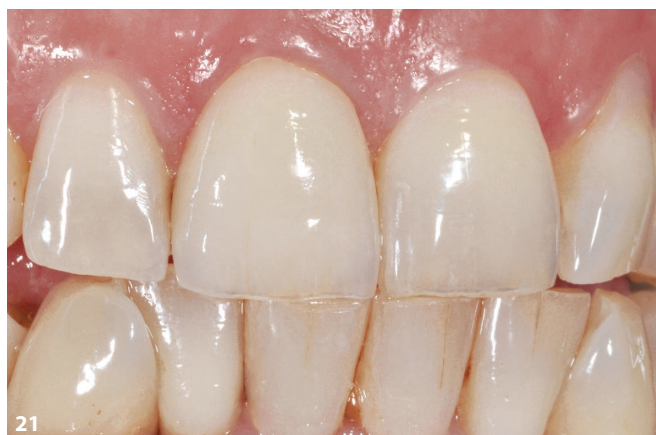
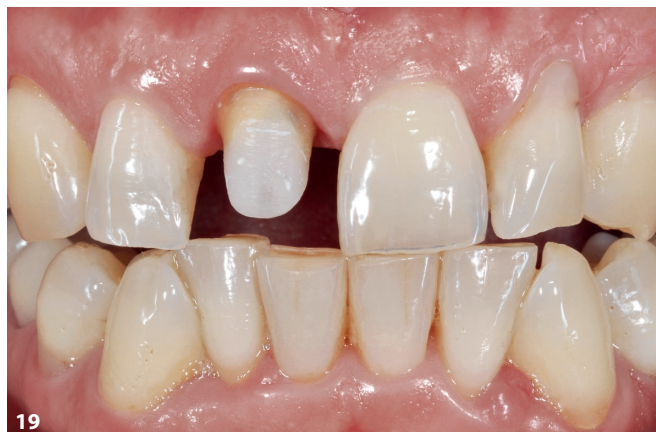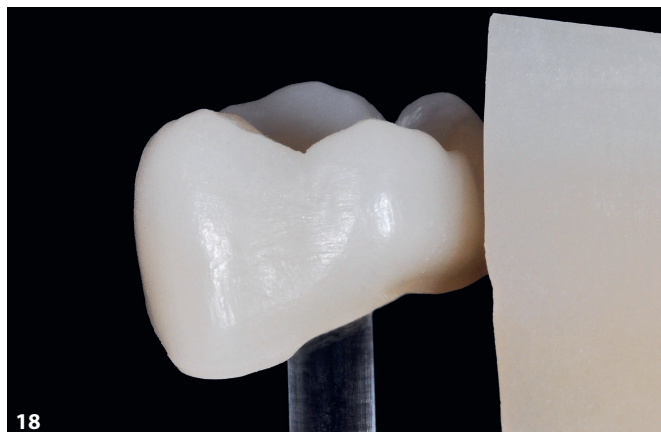Fig. 18 Une couronne de molaire fraisée à partir de ceraMotion® Z HT Multishade. Le matériau présente un beau dégradé de couleurs. **Fig. 19** Situation de départ : la dent 11 devait être restaurée en céramo-céramique. **Fig. 20** L'infrastructure ceraMotion® Z HT Multishade a été individualisée après une stratification de base avec masse dentine et émail, avec les pâtes 2D et 3D One Touch dans une couche intermédiaire. **Fig. 21 et 22** Une fois ces caractéristiques internes fixées, la forme de la couronne a pu être complétée lors d'un procédé de cuisson finale.

Cas 4

Dans le cas de patient suivant, il s'agissait de fabriquer des couronnes partielles céramo-céramiques sur la dent 11 et 21 (fig. 23). Normalement, un cas clas-

sique résolu au disilicate de lithium, car il y a encore un an, l'auteur n'aurait jamais eu l'idée d'envisager la zircone comme matériau de base pour sa solution. Mais, en raison de la photoconductivité élevée de ceraMotion® Z HT Multi-

shade (cf. fig. 5) ainsi que de la variation de teinte de la dent 11, on pouvait s'attendre à ce que la zircone, qui semble un peu plus dense, constitue une bonne base pour les restaurations. Le praticien, le Dr Thomas Greßmann, a posé des fils

de rétraction (fig. 24). Les infrastructures en ceraMotion® Z HT Multishade dans la teinte A1 sont représentées sur la figure 25, face palatine sur le modèle. Dans un premier temps, la forme de base a été façonnée dans une stratification de base dentine/incisal. L'effet incisal a été obtenu avec le Modifier incisal blue (cf. fig. 30). Le Modifier a été coloré en jaune sur la photo (fig. 26).

Ensuite, une microstratification discrète a été effectuée dans la région incisale avec des pâtes 2D et 3D One Touch (fig. 27), qui ont été fixées par procédé de

cuisson intermédiaire. Puis il a fallu compléter la forme de la dent par des masses émail et transparentes. La figure 28 illustre les restaurations terminées in situ ; la photoconductivité élevée dans la zone cervicale rend la limite entre le disilicate de lithium et la zircone dernière génération plus floue.

La qualité et les avantages d'un système céramique se révèlent toujours lorsqu'il s'agit de résoudre des cas difficiles. Les travaux présentés ici sont considérés dans le quotidien du laboratoire comme des tests de résistance au

stress ou, comme le formule un collègue très apprécié de l'auteur, la punition suprême. L'approche de l'auteur est toujours la même, à savoir, déterminer la teinte de base, l'infrastructure à partir des différents modèles Multishade pour une prise en charge parfaite de la teinte. La restauration est ensuite positionnée de manière optimale dans le logiciel de CAO avant d'être fraisée. Stratification de base dentine/émail, individualisation avec des pâtes 2D et 3D, remplissage de la forme des couronnes avec des masses émail, transparentes ou d'effet. Si nécessaire,

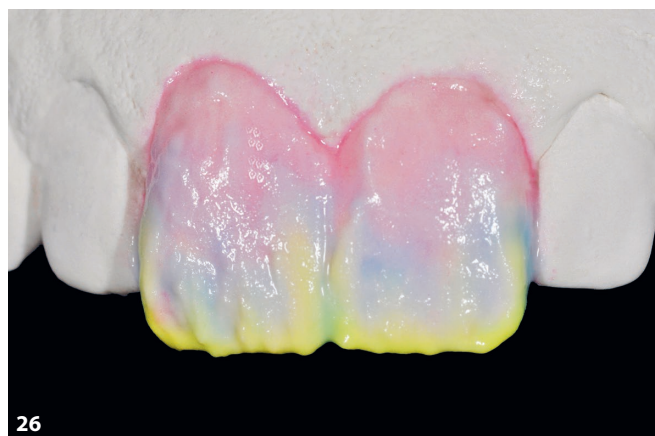
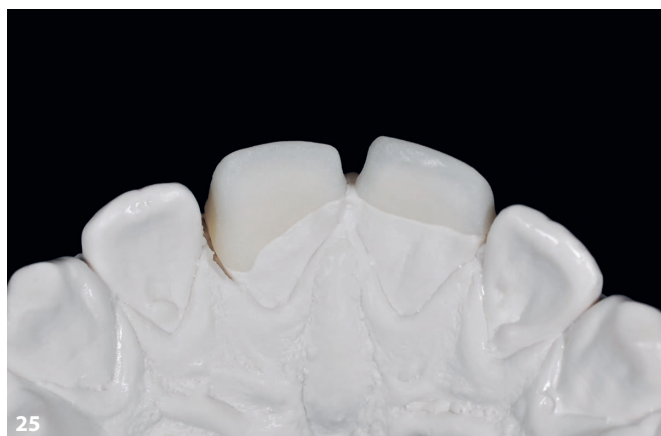
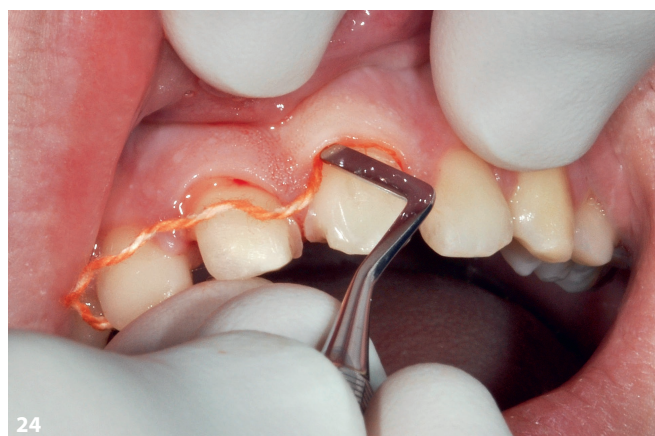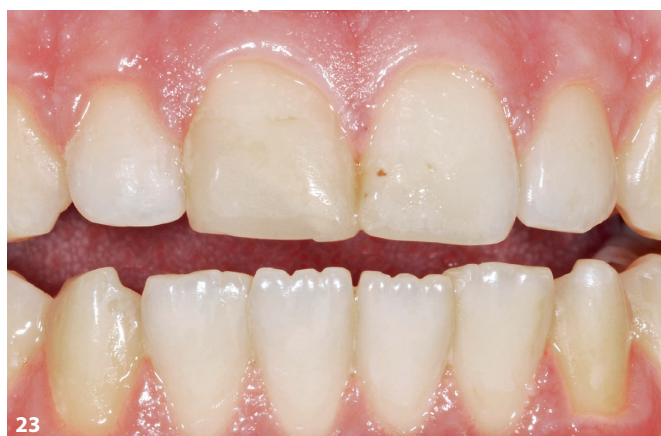Fig. 23 Pour ce patient, il s'agissait de fabriquer des couronnes partielles céramo-céramiques pour la dent 11 et 21. **Fig. 24** Le praticien, le Dr Thomas Greßmann, a posé des fils de rétraction pour l'empreinte. **Fig. 25** Infrastructures en ceraMotion® Z HT Multishade dans la teinte A1, face palatine sur le modèle. **Fig. 26** Dans un premier temps, la forme de base a été façonnée dans une stratification de base dentine/incisal. L'effet incisal a été obtenu avec le Modifier incisalblue (coloré en jaune sur la photo).

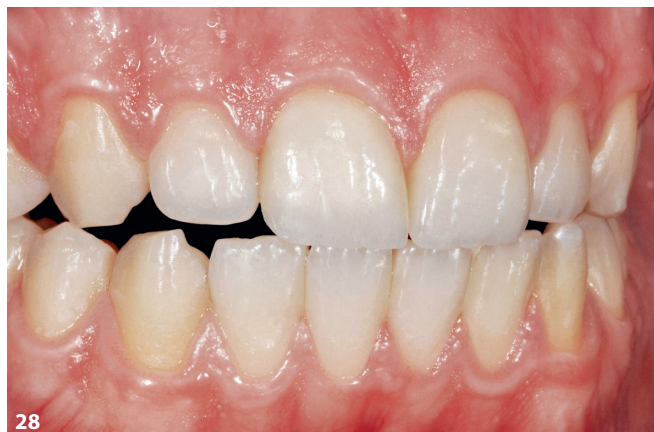
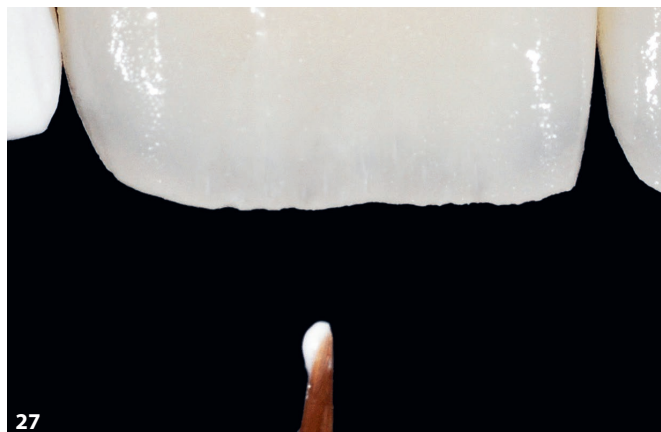
Fig. 27 Une microstratification discrète a été effectuée dans la région incisale avec des pâtes 2D et 3D One Touch. **Fig. 28** La forme de la dent a été complétée par des masses émail et transparentes. Les restaurations terminées in situ montrent une photoconductivité élevée dans la zone cervicale. La limite entre le disilicate de lithium et la zircone dernière génération est plus floue.

les dernières corrections sont effectuées avec des pâtes 2D et 3D par procédé de cuisson de glaçage.

Cas 5

La situation de départ du cas suivant est représentée sur la figure 29. La dent 11 devait être restaurée avec une couronne

céramo-céramique. L'objectif principal était de fabriquer une restauration qui ne se distingue pas du modèle naturel – la dent 21. ceraMotion® Z Cubic Multishade a été utilisé pour l'infrastructure, qui a été pourvue d'une stratification de base dentine/émail. Le corps de la couronne a été individualisé à l'aide du Modifier incisal opal grey. Pour la région incisale,

des masses émail et les Modifiers opal blue et opal honey (fig. 30) ont été utilisés par technique de stratification classique. La figure 31 illustre la multitude de possibilités. ceraMotion® One Touch et One Touch No Limits offrent plus de 30 variantes 2D et 3D permettant de résoudre le cas autrement. La figure 32 représente la couronne déjà prête sur le

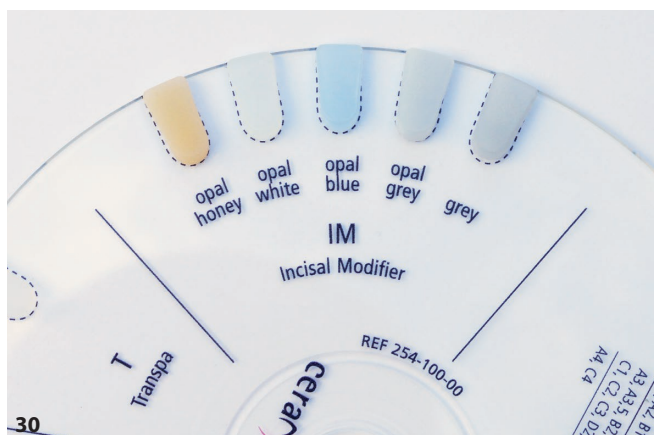
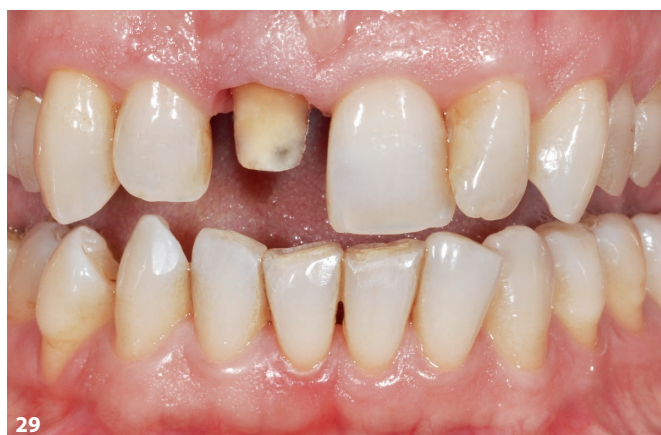

Fig. 29 Situation de départ du cas suivant : la dent 11 devait être restaurée avec une couronne céramo-céramique. **Fig. 30** Le corps de la couronne en ceraMotion® Z Cubic Multishade a été individualisé à l'aide du Modifier incisal opal grey. Pour la région incisale, des masses émail et les Modifiers opal blue et opal honey ont été appliqués par technique de stratification classique.

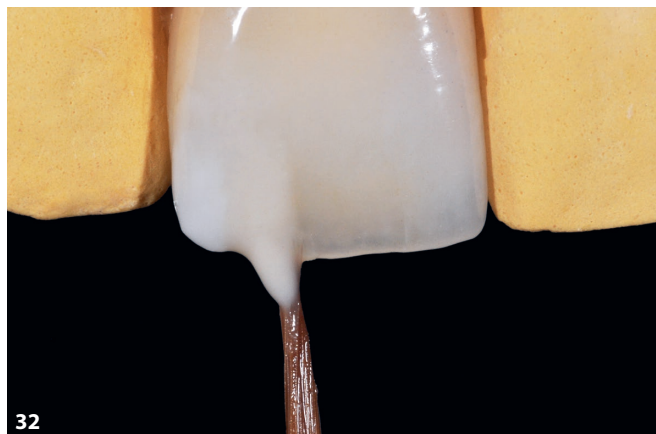
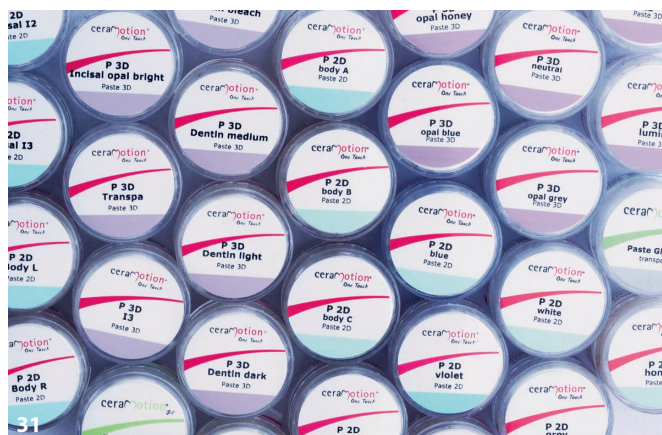
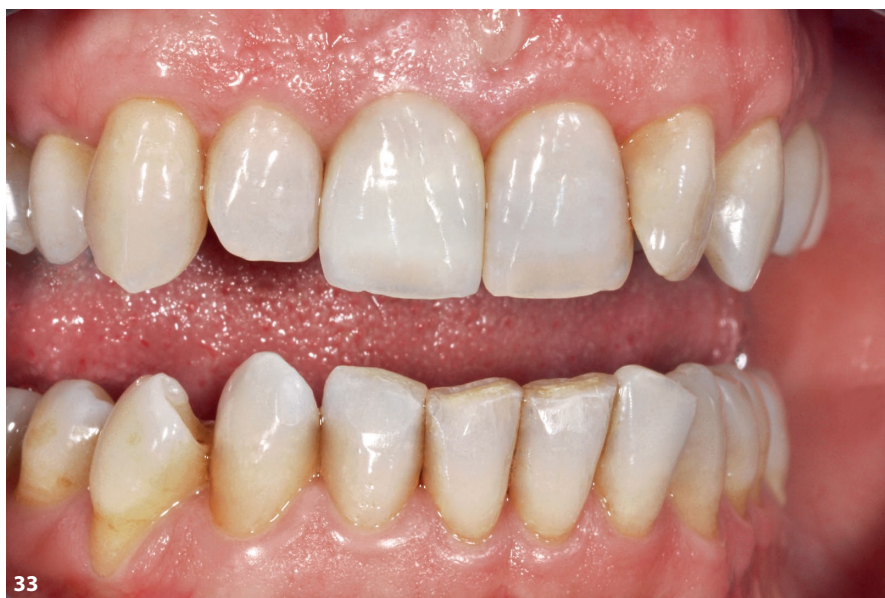Fig. 31 ceraMotion® One Touch et One Touch No Limits permettent plus de 30 variantes 2D et 3D. **Fig. 32** Couronne prête sur modèle. Une pâte incisale 3D neutre a été utilisée en distal et la pâte 3D honey correspondante a été utilisée dans la zone incisale. **Fig. 33** La restauration terminée in situ.



modèle. Une pâte incisale 3D neutre a été utilisée en distal et la pâte 3D honey correspondante a été utilisée dans la zone incisale – une suggestion de solution possible pour une microstratification. La restauration terminée est représentée sur la figure 33.

Cas 6

Pour finir, voici un cas typique que l'on rencontre souvent dans le quotidien du laboratoire : la restauration des dents

postérieures avec des inlays céramo-céramiques. Les dents 25 à 27 présentent partiellement des obturations en résine grande surface (fig. 34). Les lingotins de pressée ceraMotion® LiSi dans la teinte HT 2 ont constitué la base de la restauration céramo-céramique. Pour les cas tels que celui-ci, Dentaurum propose une solution pratique : deux masses de glaçage fluorescentes de luminosité différente (fig. 35). La variante claire est particulièrement adaptée aux pentes cuspidiennes ou pour créer des transi-

tions avec la substance dentaire. Pour finir, les surfaces occlusales sont finalisées avec les pâtes 3D ceraMotion One Touch, comme cela est représenté ici en exemple sur une couronne de molaire. La consistance des pâtes 3D est très bien équilibrée (fig. 36). Des exemples comme celui-ci le montrent : la microstratification est aujourd'hui indispensable dans la pratique quotidienne. Les inlays céramo-céramiques terminés et incorporés pour la 25, 26 et 27 sont représentés sur la figure 37.

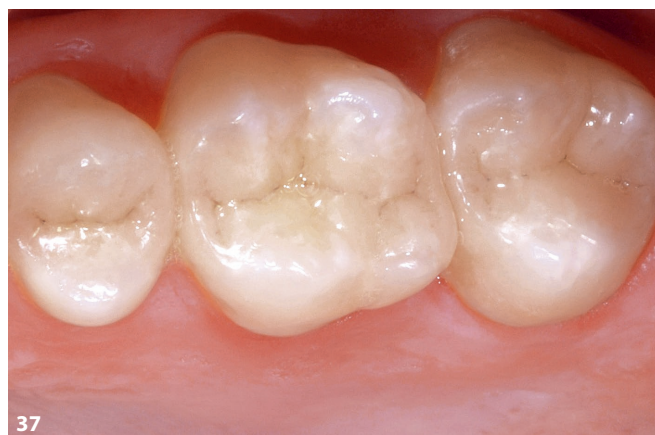
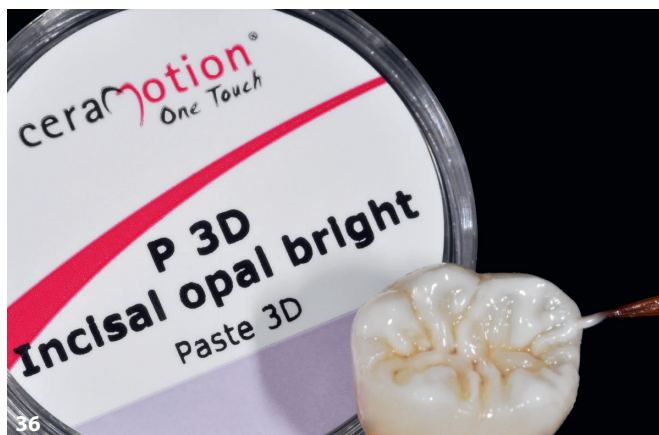
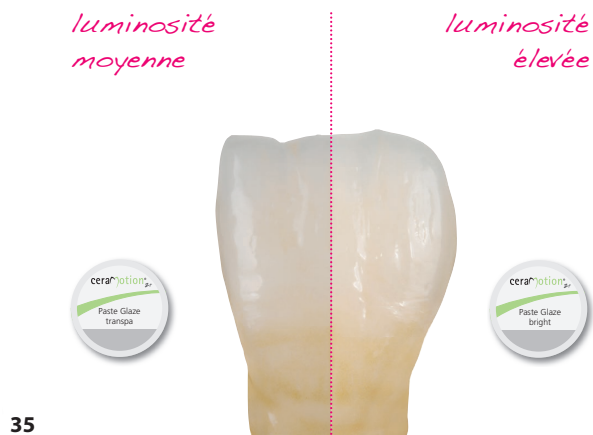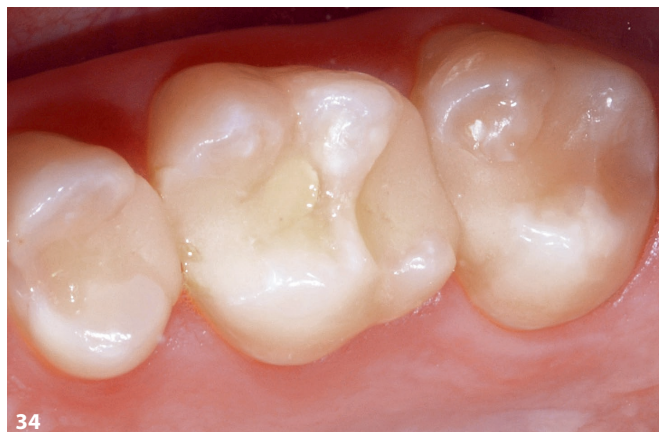Fig. 34 Les dents postérieures avec obturations en composites devaient être restaurées par des inlays céramo-céramiques. Les lingotins de pressée ceraMotion® LiSi dans le teinte HT 2 (Dentaurum) constituaient la base de la restauration céramo-céramique. **Fig. 35** Les deux masses de glaçage fluorescentes de luminosité différente de la gamme ceraMotion® One Touch permettent d'obtenir des effets différents. **Fig. 36** Les pâtes 3D ceraMotion® One Touch conviennent également pour finaliser les surfaces occlusales, ici, par exemple, sur une couronne de molaire de la mandibule. **Fig. 37** Les inlays céramo-céramiques terminés et incorporés.

Conclusion

Comme le laboratoire de l'auteur ne produit que des pièces uniques, les matériaux transformés sont d'une grande importance. La qualité et la reproductibilité sont ici des critères décisifs. La fiabilité est peut-être la meilleure notion qui définit la réussite ou l'échec, notamment d'un point de vue économique. Dans les cas présentés dans cet article, l'auteur utilise différentes solutions. Et pourtant, tous les matériaux utilisés à cet effet proviennent d'une seule et même source. Dans ce cas, l'idée du système prend tout son sens, car

seul le fabricant d'un système céramique peut parfaitement harmoniser les différents composants.

L'auteur est impressionné par l'évolution fulgurante des céramiques pour infrastructures en zircone. Les nouvelles variantes Multishade Hybrid, HT ou encore Cubic, en particulier, offrent la base parfaite pour résoudre en toute sécurité les cas de patients difficiles. Avec les pâtes de microstratification 2D et 3D prêtes à l'emploi, près de 40 possibilités supplémentaires sont disponibles pour permettre plus d'options à chaque étape de fabrication. Tous les composants du

système s'harmonisent entre eux et constituent la base d'un travail réussi et économique.

Remerciements

L'auteur tient à remercier le Dr Eicke Schmalfuß pour sa supervision humaine et technique, dont il a pu faire l'expérience dans ses premières années d'exercice et qui l'a marqué profondément. Il s'est très souvent montré trop généreux et son envie d'agir a dû être quelque peu freinée. Ce sont ses paroles réconfortantes, et aussi sa capacité à motiver qui ont fait

que l'auteur n'a jamais perdu le goût de son métier jusqu'à aujourd'hui.

L'auteur remercie également le Dr Thomas Greßmann, qu'il a rencontré il y a plus de 20 ans de manière peu habituelle. La première impression lors de la première visite au cabinet ne s'est pas ternie. L'équipement, le bloc OP séparé, la CBCT, tout cela sur plusieurs étages, ainsi que le concept du cabinet dans son ensemble, complètement nouveau à l'époque, n'ont pas manqué d'impressionner l'auteur profondément.

« À chaque dent est lié tout un être humain » : ce crédo holistique du cabinet et le savoir infini du Dr Greßmann ont inspiré l'auteur. Au cours de toutes

ces années de collaboration, l'auteur et le Dr Greßmann ont pu accompagner des développements dans l'industrie, monter ensemble sur scène, et de nombreux travaux réalisés en commun ont fait le tour du monde. Tout cela repose sur de nombreuses heures de travail en cabinet et en laboratoire.

Peu avant d'incorporer l'un des ses travaux les plus récents, que l'on peut voir à la figure 33, l'auteur était content de lui. À sa constatation « je ne peux faire mieux », le Dr Greßmann a répondu: « on peut toujours faire mieux ». L'auteur le remercie chaleureusement pour cet état d'esprit et pour ces 20 années merveilleuses et riches en apprentissage.



Werner Gotsch
 maître prothésiste dentaire
 Werner Gotsch – Life Dental Art
 Martin-Luther-Straße 15
 95168 Marktleuthen
 e-mail : wg@life-dental-art.de