

# QUINTESSENZ ZAHNTECHNIK

9/22

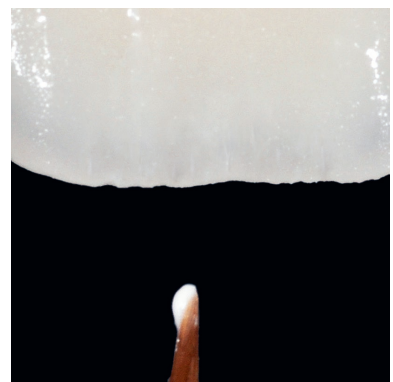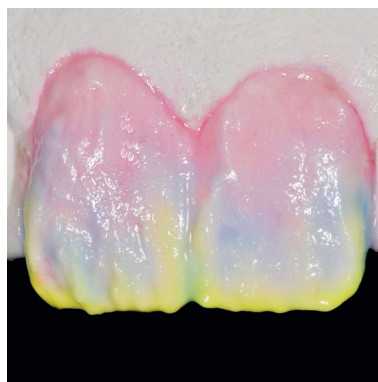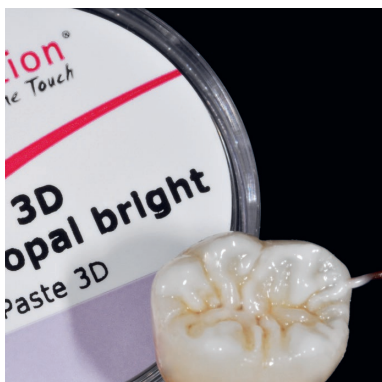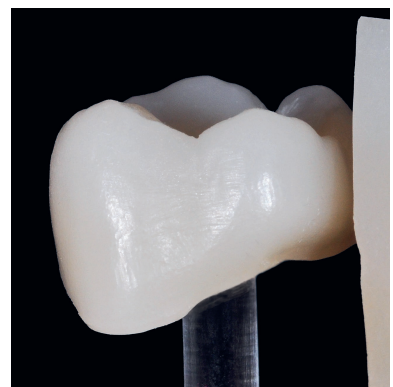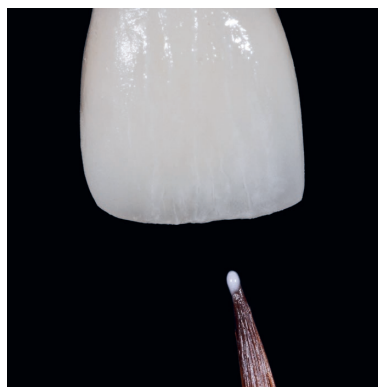
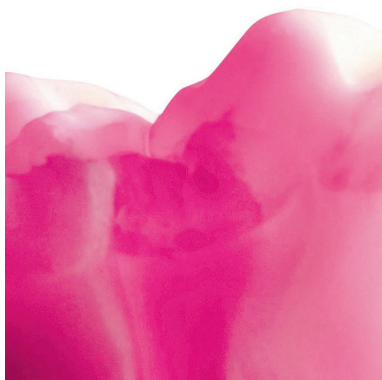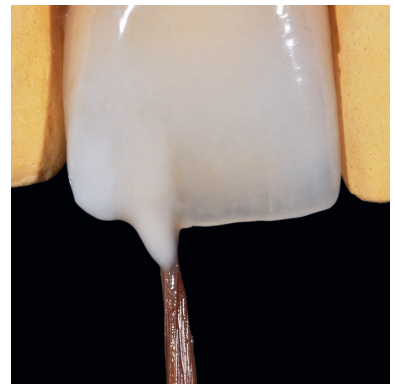Septiembre 2022  
Volumen 48

**D**  
DENTAURUM

EDICIÓN ESPECIAL

Microestratificación: una nueva evolución  
para una técnica que viene de antiguo


Werner Gotsch



# Microestratificación: una nueva evolución para una técnica que viene de antiguo

Rehabilitaciones con pastas 2D y 3D de la empresa Dentaureum

WERNER GOTSCH



## Introducción

Cuando el autor dio sus primeros pasos con la cerámica hace muchos años, tuvo la suerte de que, apenas unas casas más allá, tenía su consulta el odontólogo Dr. Eike Schmalfuß.

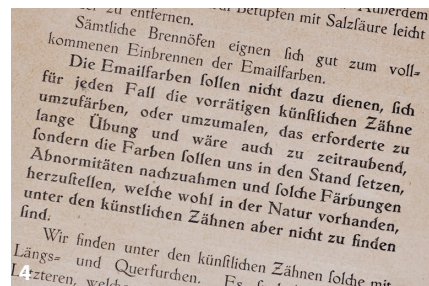
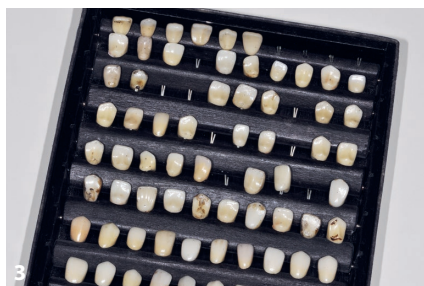Este experto odontólogo, afincado en Marktleuthen, un municipio bávaro en mitad de los montes Fichtelgebirge, transmitió a este técnico dental cómo hacía el seguimiento de sus pacientes durante su tratamiento. No solo deben plantearse las preguntas adecuadas, sino que también hace falta dar con las respuestas correctas. Se trata de conocer qué desea cada persona y, en la medida en que sea posible, satisfacer sus deseos.

La reunión final informativa acerca del trabajo integrado solía tener lugar a última hora de la tarde, después de las tareas llevadas a cabo en la oficina. No pocas veces, la vista del autor recaía sobre

una vitrina en la que, junto a exposiciones anatómicas e instrumentos odontológicos antiguos, también se encontraba una pequeña paleta blanca que más bien debería haber estado en el taller de un artista, solo que era mucho más pequeña y de porcelana.

Cuando el autor preguntó, se enteró de que esa paleta pertenecía a una caja de pinturas, una cajita de madera que se conservaba completa, incluidas sus correspondientes instrucciones (figs. 1 y 2). A aquel surtido lo completaba una pequeña caja de cartón con piezas dentales de cerámica, piezas brutas (fig. 3).

Con motivo del traspaso de su consulta, el Dr. Schmalfuß le regaló al autor esta rareza odontológica, pidiéndole que la cuidara bien y que la conservara tal y como él lo habría hecho. Y eso fue lo que ocurrió. Y, de este modo, cayó en manos del autor un producto que hoy es más actual que nunca: lo que tal vez fuera el pri-



### Resumen

Las prótesis cerámicas sin metal se pueden elaborar de diferentes maneras. A partir de distintos casos, este artículo describe técnicas de estratificación sobre óxido de circonio con productos de la empresa Dentaurum (Ispringen).

### Palabras clave

Microestratificación, óxido de circonio, técnica de recubrimiento, cerámica prensada, pastas 3D

**Figs. 1 a 3** Este sistema compuesto por una caja de pinturas para cerámica dental que data de unos 100 años proviene de los fondos del autor. Lo acompaña un juego de piezas dentales de cerámica, piezas brutas. **Fig. 4** En las instrucciones de este juego de pinturas cerámicas que es verdaderamente el primero del mundo, dice lo siguiente: «Los colores para esmalte (...) tienen que conferirnos la capacidad de imitar anomalías y crear ciertas coloraciones que sin duda existen en la naturaleza y, sin embargo, no se encuentran en las piezas dentales artificiales».

mer juego del mundo de pintura para cerámica. Así pues, en las instrucciones, que supuestamente tienen unos 100 años, pone lo siguiente (fig. 4): «Los colores para esmalte no deben emplearse para colorear o pintar las piezas dentales artificiales disponibles para cada caso, pues requeriría mucha práctica y además llevaría mucho tiempo, sino que estas pinturas tienen que conferirnos la capacidad de imitar anomalías y crear ciertas coloraciones que sin duda existen en la naturaleza y, sin embargo, no se encuentran en las piezas dentales artificiales».

Así pues, el principio básico subyacente desde hace ya casi 100 años es el mismo que actualmente: aspiramos a imitar la naturaleza, aunque sea mediante métodos sencillos.

Durante muchos años, el patrón oro fue la cerámica metálica, procesada con aleaciones de alto contenido en oro, antes de que, debido a la enorme presión de los costes de estas en el sistema sanitario, se establecieran al aleaciones no preciosas o de bajo contenido en metal.

Al mismo tiempo, aparecieron en el mercado los primeros sistemas cerámicos sin metal. Las propiedades fotoópticas, la transparencia y la transmisión de la luz de estos sistemas entusiasmaron a las marcas desde el primer momento.

No obstante, dada su baja resistencia, no eran aptas para estructuras de puente. Tendrían que pasar muchos años hasta que diera mucho de qué hablar un nuevo material que ofreciera suficiente resistencia para puentes.

Dio inicio entonces la historia de éxito de la cerámica de óxido de circonio y, hasta hoy mismo, aún no ha llegado a su fin.

### La llegada triunfal del óxido de circonio

Gracias a las nuevas tecnologías de procesamiento y a los continuos perfeccionamientos, pudieron aprovecharse por primera vez materiales como el óxido de circonio en las prótesis restauradoras. En la figura 5 se pueden comparar una estructura de óxido de circonio de la primera generación a la izquierda con una estructura de ceraMotion® Z Hybrid (empresa Dentaaurum, Ispringen) a la derecha, provista de un óxido de circonio de última generación de múltiples capas y diferentes resistencias (de 1020 a 1300 MPa). La traslucidez de ceraMotion® Z Hybrid varía en cinco capas entre un 44 y un 47 por ciento. Entre ambas estructuras hay 20 años de periodo de desarrollo. Y lo que es todavía

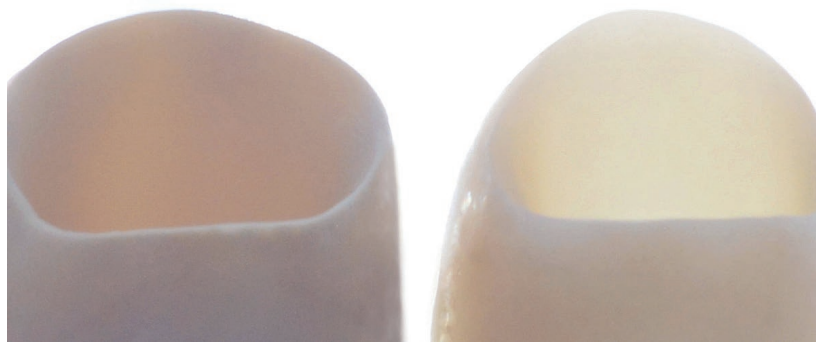
más impresionante: la conductividad de la luz de la última generación de óxido de circonio.

Ya pasaron los tiempos en los que se perdía mucho espacio con estructuras de cerámica sin metal muy opacas o metales totalmente opacos, un espacio que era urgentemente necesario, o lo hubiera sido, para una composición natural del color y un diseño personalizado de las coronas. Con las nuevas cerámicas translúcidas, que están disponibles en casi todos los colores dentales, existe obviamente la tentación de ampliar la estructura hacia la forma anatómica de la pieza dental y finalizar con recubrimientos parciales o vestibulares. De este modo, se puede obtener la máxima estabilidad en diferentes diseños de corona. Posiblemente, eso fue lo que dio comienzo a la microestratificación que ya se ha mencionado aquí en repetidas ocasiones.


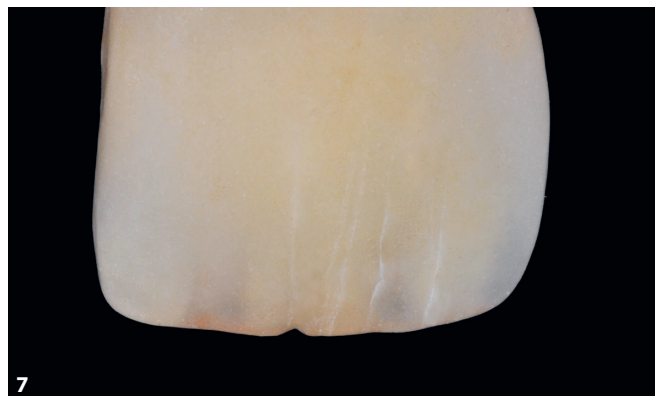
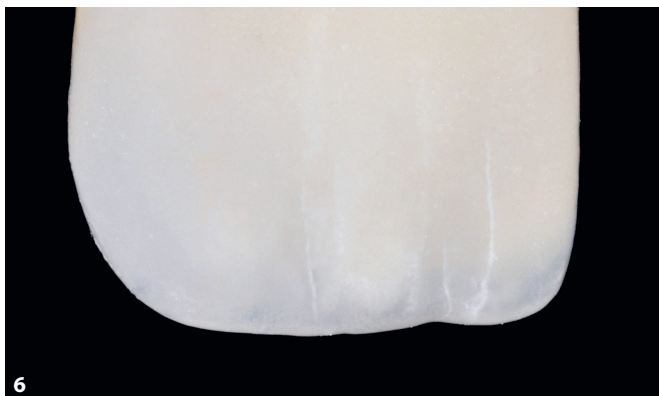
### El inicio de la microestratificación

El autor llevó a cabo sus primeros intentos de «personalización» pintando una capa intermedia para posteriormente completar la forma dental anatómica con un poco de cerámica de recubrimiento. No obstante, los primeros resultados obtenidos no fueron muy satisfactorios. Las fisuras del esmalte resultaban demasiado estáticas y faltaba profundidad (figs. 6 y 7). Las pinturas empleadas con este fin destacaban precisamente como menos aptas para este objetivo, puesto que su consistencia era difícil de controlar y también era complicado trabajarlas.

No demasiado lejos del lugar de residencia del autor, en la República Checa, se encontraban los balnearios de Mariánské Lázně, Františkovy Lázně y Karlovy Vary. Si uno entraba allí en los sofisticados hoteles y villas, se encontraba



**Fig. 5** En esta figura se pueden comparar una estructura de óxido de circonio de la primera generación a la izquierda con una estructura de óxido de circonio provista de múltiples capas y un gradiente de traslucidez creciente (ceraMotion® Z Hybrid, empresa Dentaaurum, Ispringen).



**Figs. 6 y 7** Los primeros intentos de «personalización» pintando una capa intermedia no fueron satisfactorios. Las fisuras del esmalte resultaban demasiado estáticas y faltaba profundidad. **Fig. 8** Principio de contraste: Si se coloca un bloc de notas sobre una fotocopiadora y se hace una fotocopia, en esta aparece una sombra en uno de los lados del bloc de notas. Ese contraste proporciona al bloc plano un aspecto tridimensional. **Fig. 9** El sistema ceraMotion® One Touch de la empresa Dentaureum, Ispringen. **Fig. 10** Con las pastas 2D Grey y 2D White es muy fácil simular cierta «profundidad».



magníficos techos estucados y también variados ornamentos en las paredes. Sin embargo, al contemplarlos con detenimiento, se constataba que algunos de aquellos detalles arquitectónicos no eran «más que» pintura. De este modo, los relieves «resaltan» en una pared lisa, algo que resulta verdaderamente asombroso: un contraste entre los colores crema claros de las paredes y tonos grises. Nada

resultaba más indicado que aplicar esta pintura de contraste también en el caso de las fisuras del esmalte.

### El principio de contraste

Si se coloca un bloc de notas sobre una fotocopiadora, se genera una sombra allí donde las hojas no están pegadas, es decir donde están sueltas unas sobre otras.

Ese contraste proporciona al bloc plano un aspecto en tres dimensiones: se crea una tridimensionalidad (fig. 8).

### Los casos clínicos

El sistema ceraMotion® One Touch System de la empresa Dentaureum (fig. 9) es un kit de pastas 2D y 3D especialmente desarrolladas para el acabado y

la caracterización de rehabilitaciones monolíticas cerámicas sin metal de disilicato de litio y óxido de circonio. Impresionado, el autor experimentó con la consistencia de las pastas listas para su uso. Por ejemplo, las pastas 2D Grey y 2D White (fig. 10) se podían colocar fácilmente y de manera segura y, por lo tanto, simular cierta «profundidad». Las pastas 3D permiten llevar a cabo correcciones de forma y color en cualquier fase del proceso de elaboración. Todas las pastas se cuecen de manera homogénea y se mantienen estables con respecto a su forma y color.

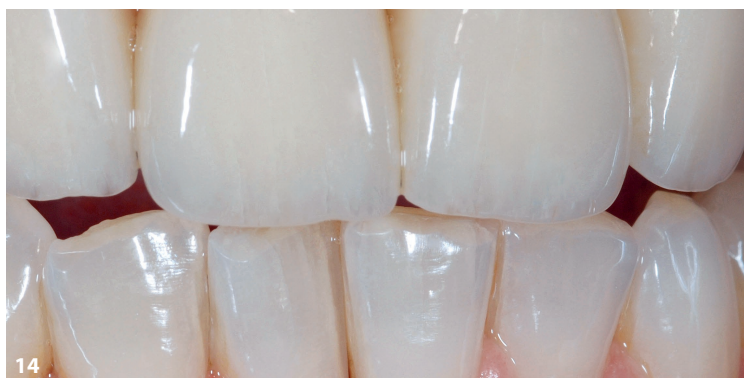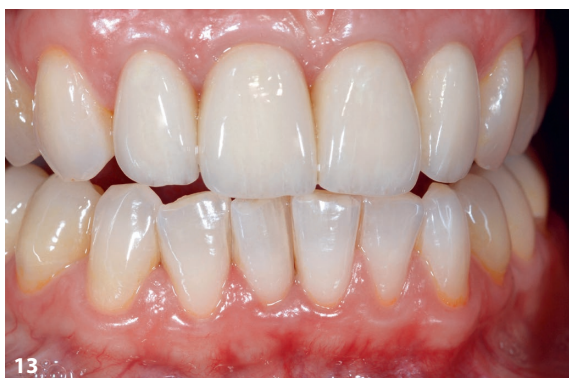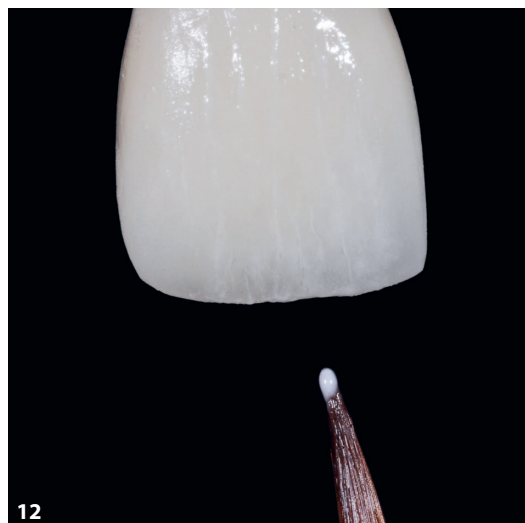
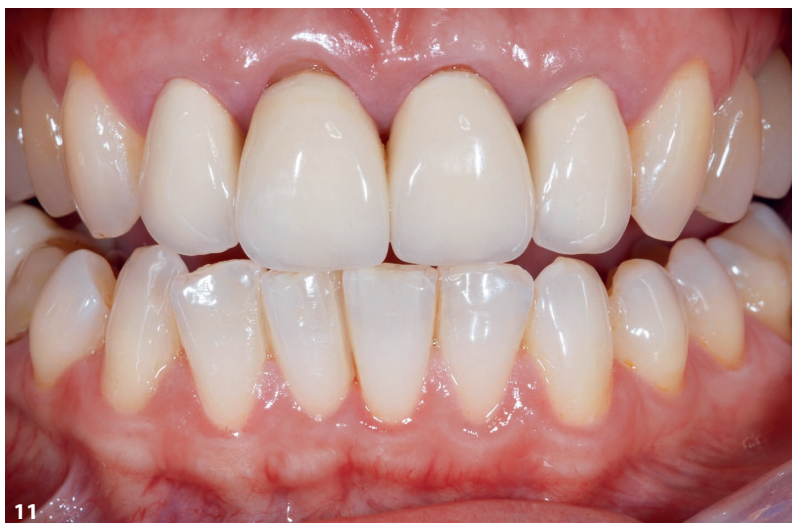Cada uno de los casos clínicos que se muestran a continuación se rehabilitaron inicialmente de forma provisional con coronas totalmente cerámicas tras el tratamiento gingival y, a continuación, se rehabilitaron de forma permanente con coronas totalmente cerámicas tras una fase de cicatrización que duró varios meses.

### Caso 1

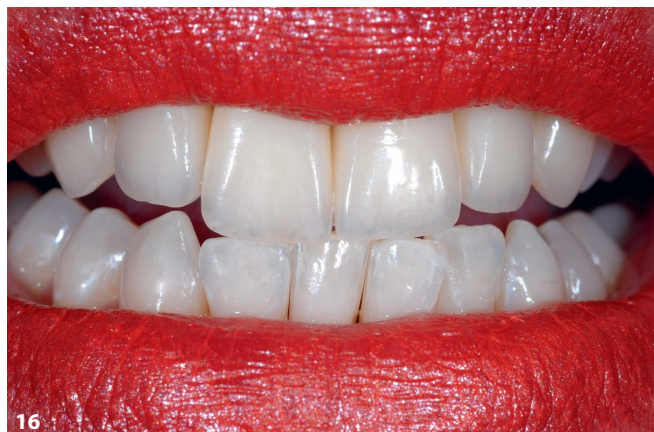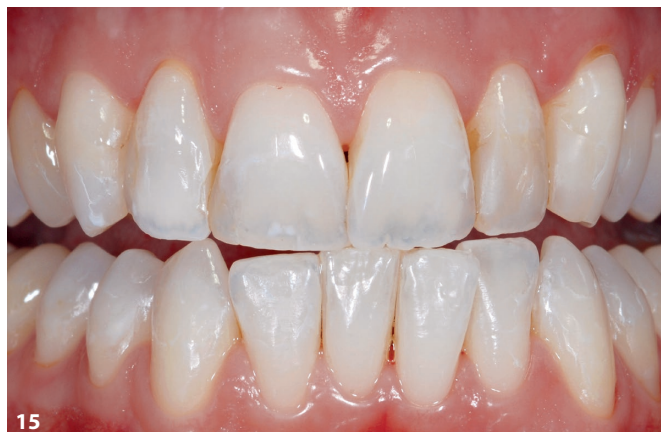La microestratificación y la micropintura se ponen en práctica en la situación inicial del primer caso clínico: un tratamiento de las piezas dentales anteriores

llevado a cabo apenas unos pocos años antes de cerámica sin metal se había convertido en un impedimento. No tanto por el color dental, sino porque el aspecto demasiado artificial de la rehabilitación y los bordes de las coronas molestaban muchísimo a la paciente (fig. 11).

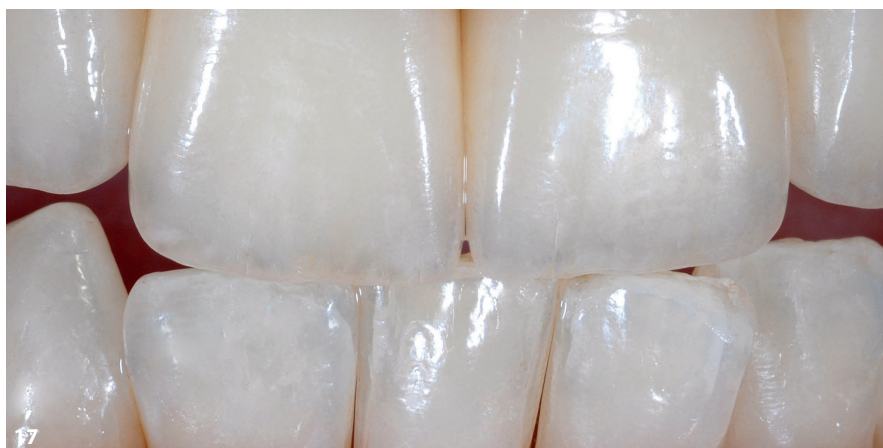Mediante micropintura, se adoptan en la nueva rehabilitación del maxilar superior fisuras en el esmalte que normalmente se suelen ver en los dientes anteriores naturales del maxilar inferior, lo cual significa que se pintan conforme al principio de contraste (fig. 12) y, posteriormente, se fijan con una cocción in-



**Fig. 11** Situación inicial del primer caso clínico: había que sustituir el antiguo tratamiento de las piezas dentales anteriores de cerámica sin metal. **Fig. 12** Las fisuras en el esmalte que presentan los dientes anteriores naturales del maxilar inferior se adoptaron en la nueva rehabilitación del maxilar superior conforme al principio de contraste mediante la ya mencionada micropintura. Figs. 13 y 14 Tras la cocción intermedia, con la que se fijaron las fisuras del esmalte, pudo completarse la forma de la corona con masa Transpa. En la zona incisal, se utilizó una mezcla de esmalte y Transpa.



**Fig. 15** En el segundo caso clínico, tenían que elaborarse carillas de 360° de cerámica prensada anatómicamente reducidas en el borde incisal y vestibular. **Figs. 16 y 17** Se alargaron ligeramente ambos incisivos, se reconstruyeron las guías caninas y se aportaron detalles de los dientes anteriores del maxilar inferior en la rehabilitación del maxilar superior.



termedia. La forma de la corona se completó con masa Transpa y en la zona incisal se utilizó una mezcla de esmalte y Transpa. En la figura 13 se puede ver la rehabilitación terminada y, en la figura 14, se muestra una vista en detalle.

### Caso 2

En el segundo caso clínico, se elaboraron carillas de 360° de cerámica prensada anatómicamente reducidas en el borde incisal y vestibular. En la situación inicial, eran visibles los dientes anteriores muy obturados y con una gran abrasión (fig. 15). Se alargaron ligeramente ambos incisivos, se reconstruyeron las guías caninas y se aportaron detalles de los dientes anteriores del maxilar inferior

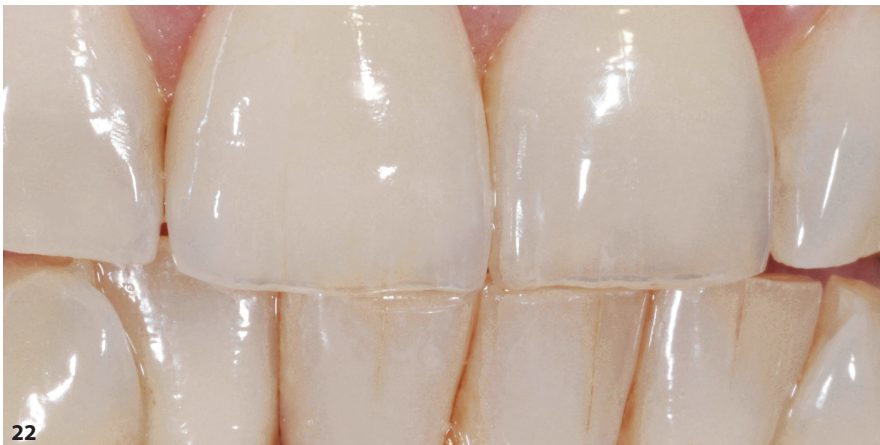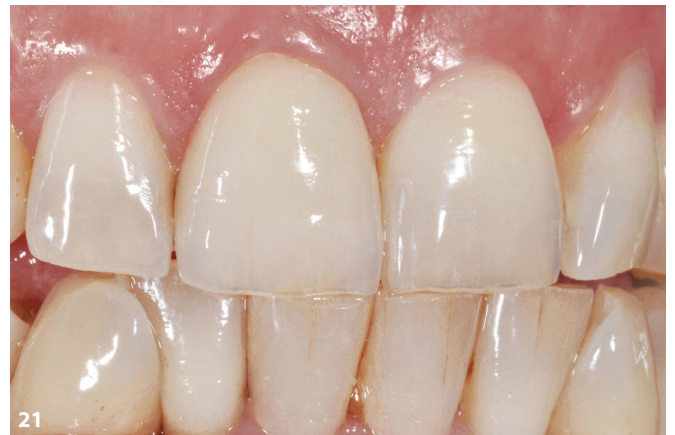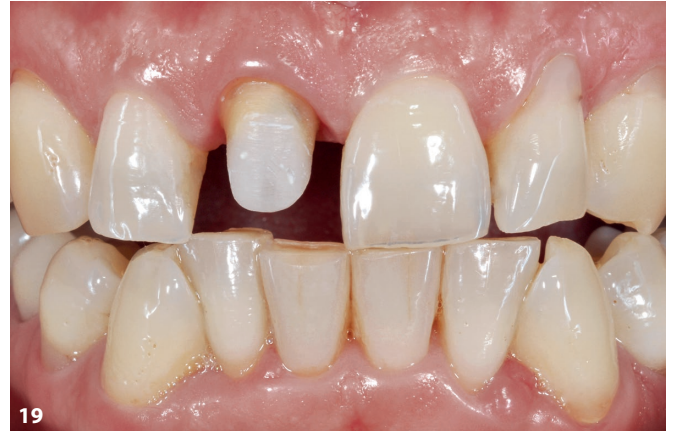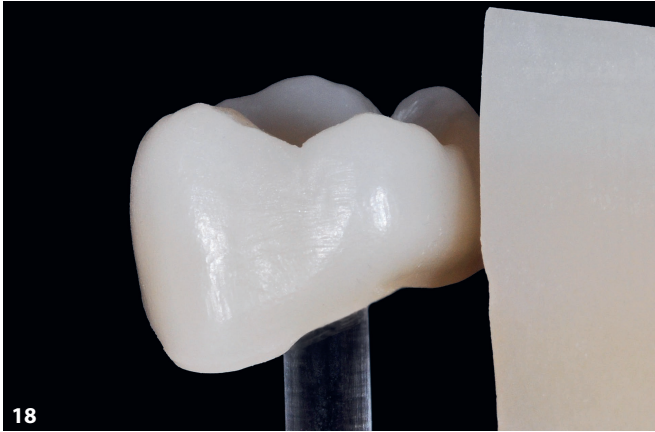
en la restauración del maxilar superior (figs. 16 y 17).

### Caso 3

Rápidamente, resultó obvio que con la introducción de las cerámicas transparentes de calidad superior también era posible una nueva estrategia de acabado. Mediante el uso de los componentes adecuados de ceraMotion® One Touch en el material de base previamente coloreado, fue posible personalizar la zona incisal, aunque fueron necesarios unos pocos retoques para la superficie vestibular y la zona cervical para poder lograr unos resultados excelentes.

Como ejemplo, la corona molar fresada de ceraMotion® Z HT Multishade

mostrada en la figura 18, que aporta una hermosa transición de color. Durante la construcción, la corona o el puente se colocarán en las piezas brutas, de tal manera que ya se favorezca el color dental del material de la estructura, dependiendo de la proporción de esmalte o de la dentina de la rehabilitación que vaya a efectuarse. La figura 19 representa la situación inicial. Después de una estratificación básica con masa de dentina o de esmalte, se aplican las pastas One Touch 2D y 3D mediante microestratificación en una capa intermedia; o «pintura creativa», como le gusta llamarlo al autor. El conjunto se fija con una cocción intermedia (fig. 20). Por último, la forma de la corona se completa en



**Fig. 18** Una corona molar fresada hecha de ceraMotion® Z HT Multishade. El material aporta una hermosa transición de color.  
**Fig. 19** Situación inicial: Se trataba de reconstruir la pieza dental 11 con cerámica sin metal. **Fig. 20** Después de una estratificación básica con masa de dentina o de esmalte, la estructura Z HT Multishade ceraMotion® se personaliza con pastas One Touch 2D y 3D en una capa intermedia. **Figs. 21 y 22** Tras fijar estas características internas, se puede completar la forma de la corona con una cocción final.

una cocción final. El borde incisal se consigue con mucha facilidad teniendo en cuenta dos cosas: el uso de cerámica con potencia fotoóptica y la imitación de la anatomía de las piezas dentales naturales adyacentes (figs. 21 y 22).

#### Caso 4

Para el siguiente caso clínico, se elaboraron coronas parciales de cerámica sin metal para las piezas dentales 11 y 21 (fig. 23). Normalmente, este es un caso

clásico para solucionarlo con disilicato de litio, porque hasta hace un año el autor jamás habría tenido la idea de emplear el óxido de circonio como material de base para resolverlo. No obstante, gracias a la alta conductividad de la luz de



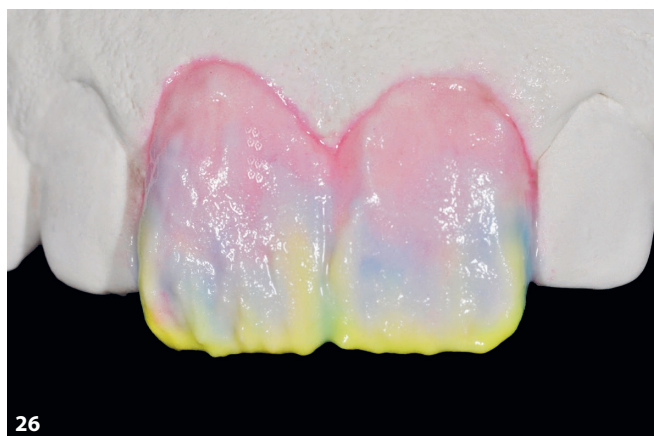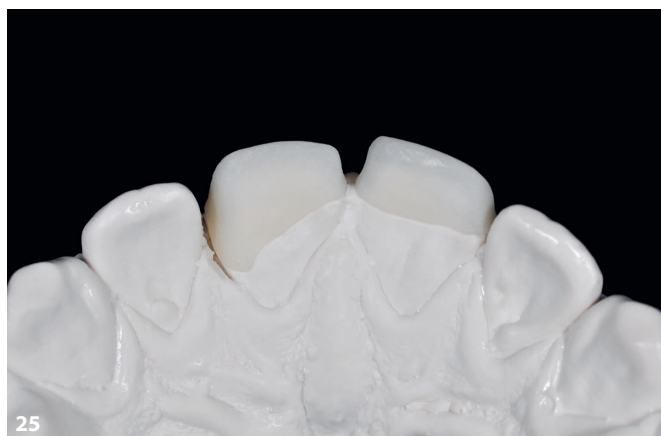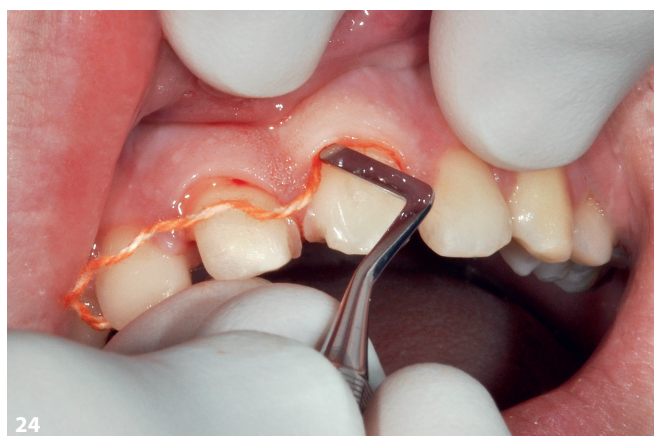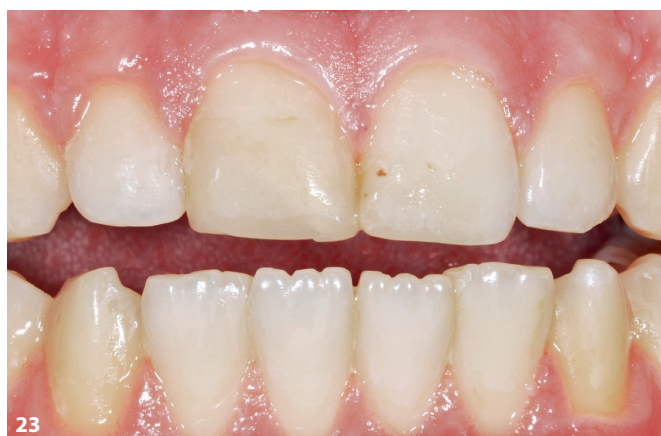ceraMotion® Z HT Multishade (véase la fig. 5) y a la desviación cromática de la pieza dental 11, podía suponerse que el óxido de circonio, que tiene un efecto algo más denso, constituiría una buena base para la rehabilitación. El Dr. Thomas Greßmann, que se encargaba del tratamiento, colocó hilos de retracción (fig. 24). Las estructuras de ceraMotion® Z HT Multishade en color A1 se muestran en la figura 25 desde el plano palatino del modelo. En un primer paso, se construyó la forma básica con una estratifica-

ción básica dental incisal. En el plano incisal, el efecto incisal se favoreció con el Modifier blue incisal (véase la fig. 30). El Modifier se coloreó de amarillo para la fotografía (fig. 26).

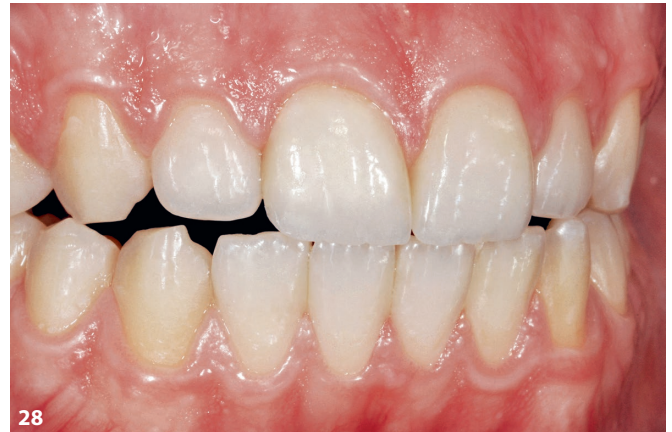A continuación, se llevó a cabo una discreta microestratificación en la zona incisal con pastas One Touch 2D y 3D (fig. 27), que se fijaron con una cocción intermedia. Después se completa la forma con masas de esmalte y Transpa. En la figura 28 se muestran las rehabilitaciones terminadas en su lugar; la alta

conductividad de la luz en la zona cervical favorece que se desdibuje la frontera entre el disilicato de litio y la última generación de óxido de circonio.

Por lo tanto, la calidad y el uso de un sistema cerámico demuestran que, cuando se aplica, siempre soluciona los casos difíciles. Los trabajos aquí mostrados en el día a día del laboratorio se conocen como prueba de estrés o, como los ha bautizado un estimadísimo colega de profesión del autor: la pena capital. El planteamiento del autor siempre es el



**Fig. 23** Para este paciente, se elaboraron coronas parciales de cerámica sin metal en los dientes 11 y 21. **Fig. 24** El Dr. Thomas Greßmann, que se encargaba del tratamiento, colocó hilos de retracción para la toma de impresión. **Fig. 25** Las estructuras de Z HT Multishade ceraMotion® en color A1 desde el plano palatino del modelo. **Fig. 26** Con una estratificación básica dental incisal, se construyó la forma básica en un primer paso. En el plano incisal, el efecto incisal se favoreció con el Modifier blue incisal (en la foto se ha coloreado de amarillo).



**Fig. 27** Discreta microestratificación en la zona incisal con pastas One Touch 2D y 3D. **Fig. 28** La forma dental se completó con masas de esmalte y Transpa. Las rehabilitaciones terminadas en su lugar muestran una alta conductividad de la luz en la zona cervical y aquí desdibujan la frontera entre el disilicato de litio y la última generación de óxido de circonio.

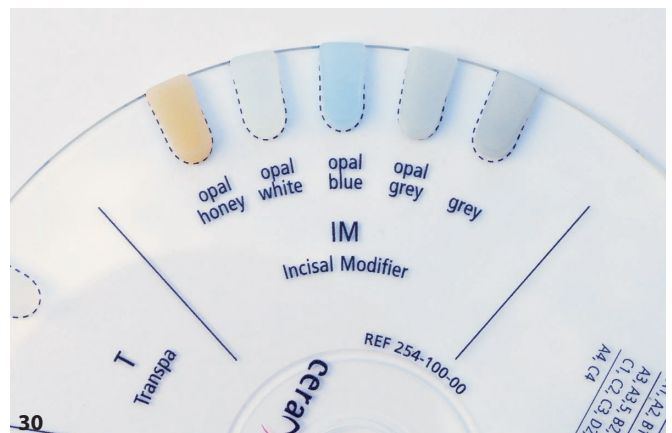
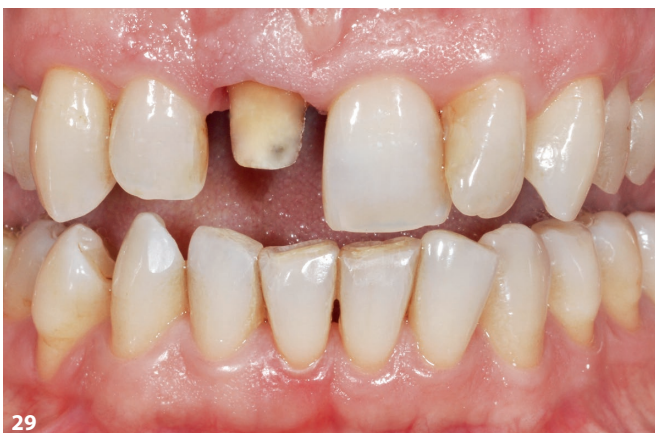mismo: determinación del color base, estructura para el soporte de color perfecto en las variantes Multishade, la rehabilitación se coloca en su posición ideal en el software CAD y, finalmente, se somete a un fresado. Estratificación dentinal incisal, personalización con pastas 2D y 3D y finalización de la forma de la corona con masas de esmalte, transparentes o

de efecto. De ser necesario, se hacen las últimas correcciones con pastas 2D y 3D mediante cocción de brillo.

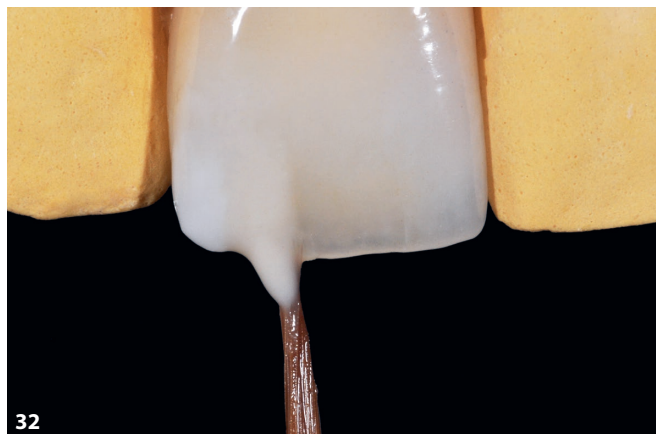**Caso 5**

La figura 29 representa la situación inicial del siguiente caso. La pieza dental 11 tenía que tratarse con una corona

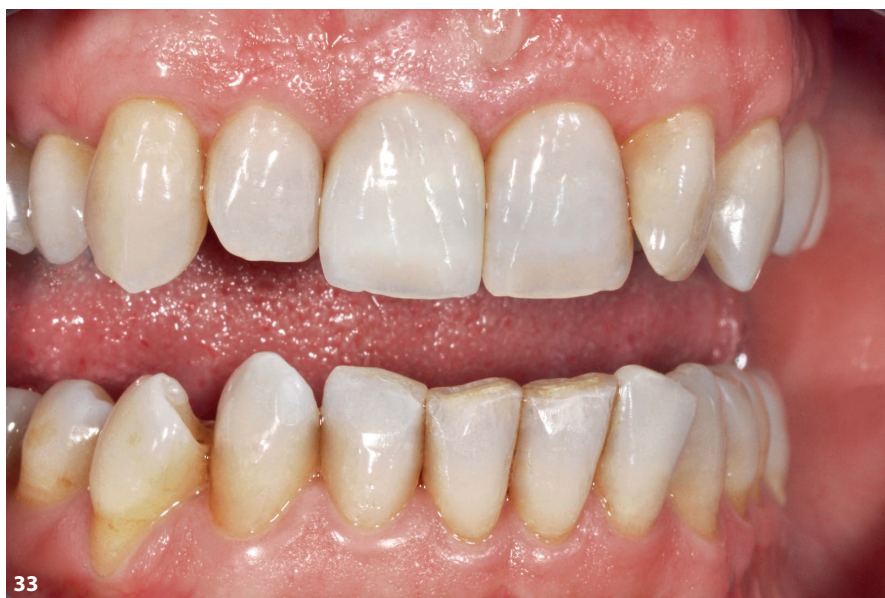de cerámica sin metal. El principal objetivo era fabricar una rehabilitación que no se diferencie del modelo natural de la pieza dental 21. Para la estructura, se empleó el ceraMotion® Z Cubic Multishade, que cuenta con una estratificación básica dentina esmalte. El cuerpo de la corona se personalizó con un Modifier incisal opal grey y para la zona in-



**Fig. 29** Situación inicial del siguiente caso: la pieza dental 11 tenía que tratarse con una corona de cerámica sin metal. **Fig. 30** El cuerpo de la corona de Z Cubic Multishade ceraMotion® se personalizó con un Modifier incisal opal grey y para la zona incisal se estratificaron de forma clásica las masas de esmalte y el Modifier opal blue y opal honey.



**Fig. 31** Con ceraMotion® One Touch y One Touch No Limits, hay disponibles más de 30 variantes 2D y 3D. **Fig. 32** La corona terminada en el modelo. En el plano distal, se utilizó una pasta incisal 3D neutra y en la zona incisal central la correspondiente pasta 3D honey. **Fig. 33** La rehabilitación terminada en su lugar.



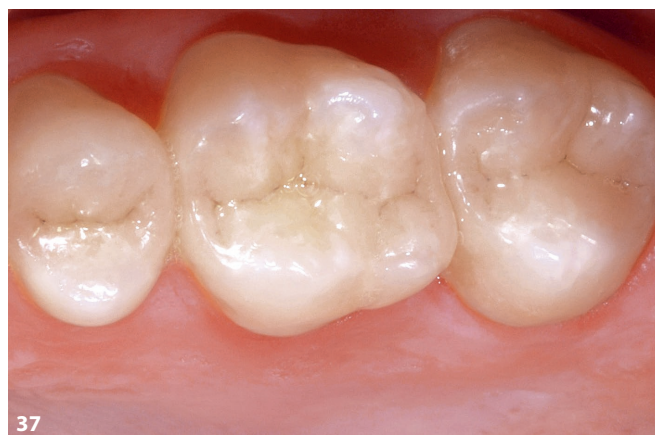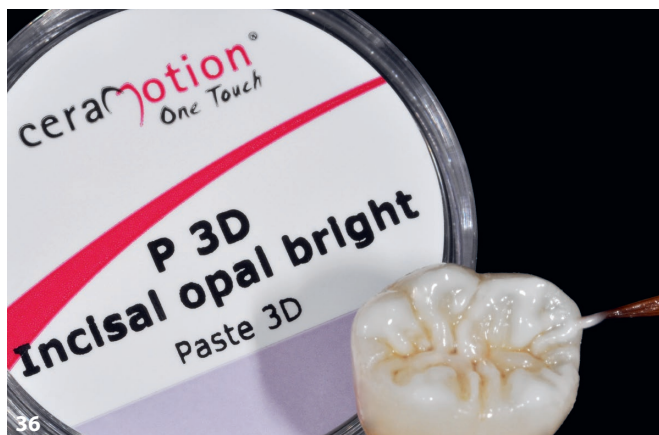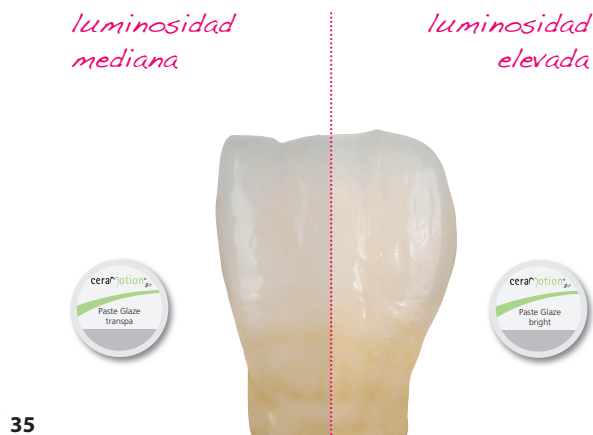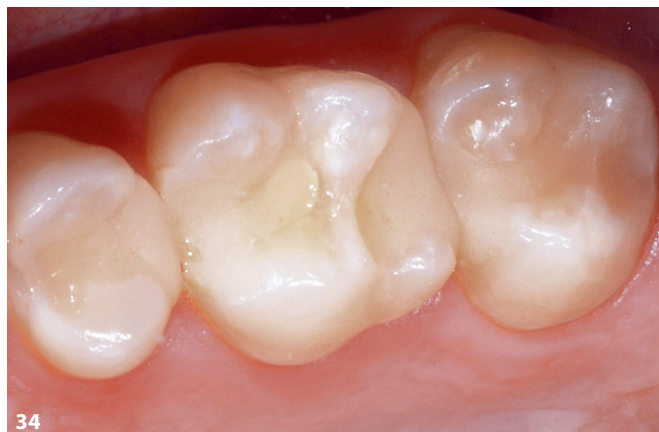cisal se utilizaron masas de esmalte y el Modifier opal blue y opal honey (fig. 30) con una técnica de estratificación clásica. La figura 31 demuestra que también se puede hacer de otra manera. Con One Touch y ceraMotion® One Touch No Limits, hay disponibles más de 30 variantes 2D y 3D para resolver el caso también de otro modo. En la figura 32, se muestra la corona ya terminada en el modelo. En el plano distal se utilizó una pasta incisal 3D neutra y en la zona incisal central la correspondiente pasta 3D honey,

una posible propuesta de solución para una microestratificación. En la figura 33, se puede ver la rehabilitación terminada.

### Caso 6

Por último, tenemos otro típico caso que se suele encontrar con frecuencia en el día a día del laboratorio: piezas dentales posteriores que tienen que tratarse con inlays cerámicos sin metal. Las piezas dentales de la 25 hasta la 27 presentaban obturaciones de composite par-

cialmente extensas (fig. 34). Los bloques de prensado ceraMotion® LiSi en el color HT 2 constituyeron la base de la rehabilitación totalmente cerámica. Para casos como estos, Dentaureum ofrece una solución práctica: dos masas de esmalte fluorescentes de distintas luminosidades (fig. 35). Las variantes claras son particularmente aptas para configurar la pendiente de las cúspides o la transición de la sustancia dental. Por último, las superficies oclusales se terminan con pastas ceraMotion® One Touch 3D, mostradas



**Fig. 34** Las piezas dentales laterales que presentaban obturaciones de composite parcialmente extensas debían tratarse con inlays de cerámica sin metal. La base para el tratamiento de cerámica sin metal debían formar bloques de prensado ceraMotion® LiSi de color HT 2 (empresa Dentaurum). **Fig. 35** Con dos masas de esmalte fluorescentes de distintas luminosidades del surtido ceraMotion® One Touch, se pueden obtener distintos efectos. **Fig. 36** Las pastas ceraMotion® One Touch 3D también son aptas para finalizar las superficies masticatorias, que aquí se muestran en el ejemplo de una corona molar del maxilar inferior. **Fig. 37** Los inlays de cerámica sin metal incorporados y terminados.

aquí como ejemplo en una corona molar. La consistencia de las pastas 3D se puede ajustar muy bien (fig. 36). Los ejemplos como este muestran que la microestratificación actualmente es indispensable en la experiencia práctica diaria. En la figura 37, se muestran los inlays de cerámica sin metal incorporados y terminados para las piezas dentales 25, 26 y 27.

### Conclusión

Dado que en el día a día del laboratorio del autor se fabrican exclusivamente rehabilitaciones unitarias, los materiales

procesados adquieren una enorme importancia. Aquí lo decisivo son la calidad y la reproducibilidad. Tal vez la fiabilidad sea el mejor término que decide sobre el éxito o el fracaso, sin olvidar tampoco la perspectiva económica. En los casos mostrados en el presente artículo, el autor ha puesto en práctica diferentes soluciones. Y, sin embargo, todas ellas tienen origen en los mismos materiales utilizados. En este caso, el idea de un único sistema adquiere todo su sentido, puesto que el fabricante de un sistema cerámico será el que pueda coordinar a la perfección sus componentes individuales.

Para el autor resulta sorprendente el rápido perfeccionamiento de las cerámicas de óxido de circonio. En especial, las nuevas variantes Multishade Hybrid, HT o también Cubic ofrecen la base ideal para conseguir solucionar incluso casos clínicos complicados. Con las pastas de microestratificación 2D y 3D listas para su uso, existen casi 40 posibilidades adicionales para conseguir opciones de configuración adicionales para cada fase del proceso. Todos los componentes del sistema se coordinan entre sí y sirven como base para trabajos económicos y destinados al éxito.

## Agradecimientos

El autor desearía agradecer al Dr. Eicke Schmalfuß su orientación tanto profesional como personal a la que estuvo expuesto durante sus primeros años de trabajo y que tantísimo le marcó. Con frecuencia, era demasiado generoso con la personalización y había que frenarle un poco en su espíritu emprendedor. Fueron sus palabras de consuelo, pero también su capacidad motivadora, las que han hecho que el autor nunca haya perdido el entusiasmo por su profesión.

Un agradecimiento adicional para el Dr. Thomas Greßmann al que el autor conoció hace más de 20 años de una manera muy poco habitual. La impresión inicial en nuestro primer encuentro en la consulta nunca se ha visto empañada. El equipamiento, el quirófano independiente, el equipo de TVD, todo en varias plantas y el conjunto en general supuso en aquellos momentos para el autor una perspec-

tiva totalmente nueva de consulta y todo ello le impresionó profundamente.

«De cada pieza dental pende una persona entera»: ese lema integrador de la consulta y los inmensos conocimientos del Dr. Greßmann siempre han inspirado al autor. Durante todos sus años de colaboración, el autor y el Dr. Greßmann han podido guiar desarrollos para el sector, han compartido escena y muchos de sus trabajos conjuntos han dado la vuelta al mundo. La base para ello fueron muchísimas horas de trabajo en la consulta y en el laboratorio.

Poco antes de que se incluyera el último de los trabajos que se puede ver en la figura 33, el autor se sentía muy satisfecho con su mundo. Ante su observación de: «Es imposible que me salga mejor», el Dr. Greßmann le contestó: «Siempre es posible hacerlo mejor». Tanto por esa puntualización como por 20 maravillosos e instructivos años, el autor desea darle las gracias de todo corazón.



### **MTD Werner Gotsch**

Werner Gotsch – Life Dental Art  
Martin-Luther-Straße 15  
95168 Marktleuthen  
Correo: wg@life-dental-art.de